ФЕДЕРАЛЬНОЕ ГОСУДАРСТВЕННОЕ БЮДЖЕТНОЕ НАУЧНОЕ УЧРЕЖДЕНИЕ «ФЕДЕРАЛЬНЫЙ ИССЛЕДОВАТЕЛЬСКИЙ ЦЕНТР ИНСТИТУТ ЦИТОЛОГИИ И ГЕНЕТИКИ СИБИРСКОГО ОТДЕЛЕНИЯ РОССИЙСКОЙ АКАДЕМИИ НАУК»
НАУЧНО-ИССЛЕДОВАТЕЛЬСКИЙ ИНСТИТУТ ТЕРАПИИ И ПРОФИЛАКТИЧЕСКОЙ МЕДИЦИНЫ – ФИЛИАЛ ФЕДЕРАЛЬНОГО ГОСУДАРСТВЕННОГО БЮДЖЕТНОГО НАУЧНОГО УЧРЕЖДЕНИЯ «ФЕДЕРАЛЬНЫЙ ИССЛЕДОВАТЕЛЬСКИЙ ЦЕНТР ИНСТИТУТ ЦИТОЛОГИИ И ГЕНЕТИКИ СИБИРСКОГО ОТДЕЛЕНИЯ РОССИЙСКОЙ АКАДЕМИИ НАУК»

На правах рукописи

Аникина Анастасия Викторовна

# ФАКТОРЫ, АССОЦИИРОВАННЫЕ С ТЕНДИНОПАТИЕЙ АХИЛЛОВА СУХОЖИЛИЯ, У МУЖЧИН С ГИПЕРЛИПИДЕМИЕЙ И АТЕРОСКЛЕРОЗОМ РАЗЛИЧНОЙ ЛОКАЛИЗАЦИИ

3.1.18. Внутренние болезни

Диссертация на соискание ученой степени
кандидата медицинских наук

Научный руководитель:
доктор медицинских наук,
профессор, член-корреспондент РАН
Рагино Юлия Игоревна

доктор медицинских наук,
профессор, академик РАН
Никитин Юрий Петрович

Новосибирск – 2023

ОГЛАВЛЕНИЕ

ВВЕДЕНИЕ ..... 4
ГЛАВА 1 ОБЗОР ЛИТЕРАТУРЫ ..... 15
1.1 Сухожилие трехглавой мышцы голени, основные заболевания, возрастные изменения и лучевая диагностика изменений сухожилия. ..... 15
1.2. Атеросклероз брахиоцефальных артерий. ..... 25
1.3 Особенности атеросклероза брюшного отдела аорты и мультифокальный атеросклероз. ..... 38
1.4 Ксантоматоз ..... 42
ГЛАВА 2. МАТЕРИАЛ И МЕТОДЫ ИССЛЕДОВАНИЯ ..... 50
2.1 Дизайн исследования. ..... 50
2.2 Общая характеристика обследованных пациентов. ..... 51
2.3 Инструментальные методы исследования ..... 54
2.4 Биохимические и антропометрические исследования ..... 57
2.5 Статистическая обработка ..... 58
ГЛАВА 3. РЕЗУЛЬТАТЫ СОБСТВЕННЫХ ИССЛЕДОВАНИЙ ..... 60
3.1 Клинические особенности мужчин с гиперлипидемией и атеросклерозом артериальной стенки различной локализации ..... 60
3.2 Особенности липидного профиля крови у мужчин с гиперлипидемией и атеросклерозом артериальной стенки различной локализации ..... 66
3.3 Особенности строения ахиллова сухожилия у мужчин с гиперлипидемией и атеросклерозом артериальной стенки различной локализации ..... 71
3.4 Факторы, ассоциированные с изменениями в строении ахиллова сухожилия, у мужчин с гиперлипидемией и атеросклерозом артериальной стенки различной локализации ..... 73
ГЛАВА 4. ОБСУЖДЕНИЕ ..... 89

ЗАКЛЮЧЕНИЕ .....98
ВЫВОДЫ .....100
ПРАКТИЧЕСКИЕ РЕКОМЕНДАЦИИ .....102
СПИСОК ИСПОЛЬЗОВАННЫХ СОКРАЩЕНИЙ И УСЛОВНЫХ ОБОЗНАЧЕНИЙ .....103
СПИСОК ЛИТЕРАТУРЫ .....105
СПИСОК ИЛЛЮСТРАТИВНОГО МАТЕРИАЛА .....129

# ВВЕДЕНИЕ

**Актуальность избранной темы исследования**

Нарушения липидного обмена и связанные с ним заболевания в последние годы являются предметом пристального изучения. В работах многих авторов показан отрицательный вклад эфиров холестерина при воспалении и ряде метаболических процессов [54]. Представление о связи дислипидемии с метаболическими заболеваниями заключается в том, что нозологические формы, входящие в состав этих заболеваний, представляют собой клинически разные проявления единого патологического процесса, в основе которого лежат нарушения липидного обмена, обусловленные изменением механизмов холестеринового гомеостаза. Важность и целесообразность клинической оценки этой взаимосвязи объясняется постоянным увеличением частоты метаболических заболеваний, как в виде самостоятельных нозологий, так и в сочетании с дислипидемиями, с одной стороны, а с другой - отсутствием единого этиопатогенетического подхода к лечению.

Заболевания опорно-двигательного аппарата, сопровождающиеся болью, широко распространены. Выяснение причины болевого синдрома часто затруднено из-за большого количества возможных нарушений и схожей клинической картины. В некоторых случаях причиной боли в области сухожилия может быть травма, воспаление или инородное тело. Однако при исследовании спонтанной микротравматизации ахиллова сухожилия часто встречались признаки инфаркта как при кальцифицирующей тендинопатии, так и при тенолипоматозе. Тенолипоматоз возникал в трети случаев спонтанного разрыва сухожилия. Несмотря на то, что было проведено множество клинических исследований, в литературе мало внимания уделяется наличию липидных включений в тканях сухожилий [89].

Нормальное сухожилие состоит из трехмерной сети плотных коллагеновых волокон. В ранней фазе тенолипоматоза сухожильные пучки остаются интактными, а липидные клетки располагаются глубоко и отдельными группами в

межпучковом пространстве. Предполагается, что при развитии тенолипоматоза нормальная сеть волокон исчезает, а пучки волокон истончаются. Наличие липидных клеток определялось как в пораженных участках, так и в нормальных участках сухожилия. Таким образом, липоциты нарушают целостность сухожильных пучков и снижают прочность сухожилия [115]. Нормальное сухожилие состоит из трехмерной сети плотных коллагеновых волокон. В ранней фазе тенолипоматоза сухожильные пучки остаются интактными, а липидные клетки располагаются глубоко и отдельными группами в межпучковом пространстве. Предполагается, что при развитии тенолипоматоза нормальная сеть волокон исчезает, а пучки волокон истончаются. Наличие липидных клеток определялось как в пораженных участках, так и в нормальных участках сухожилия. Таким образом, липоциты нарушают целостность сухожильных пучков и снижают прочность сухожилия [129].

Клиническим проявлением накопления липидов в сухожилиях человека является сухожильная ксантома, которая представляет собой наиболее часто наблюдаемую патологию сухожилий у пациентов с семейными дислипидемиями. Наличие ксантом кожи и сухожилий является одним из основных проявлений семейной гиперхолестеринемии [165]. Точная патофизиология ксантоматоза ахиллова сухожилия до конца не выяснена.

Рентгенологическое исследование является составной частью комплексного обследования лиц с семейной гиперхолестеринемией, а стандартная рентгенография считается основным и основным лучевым методом исследования ксантом сухожилий, в том числе благодаря своей доступности, возможности применения в любых условиях и на всех этапах обследования. Критерием диагностики является толщина ахиллова сухожилия по данным рентгенографии голеностопного сустава в боковой проекции более 9 мм [185].

Компьютерная томография (КТ) позволяет визуализировать ткани организма в поперечном сечении на любом необходимом уровне. Таким образом, компьютерная томография может быть полезна для выявления изменений в структуре тканей. Мультиспиральная компьютерная томография (МСКТ) имеет

ряд преимуществ при определении сагиттальной толщины сухожилия, она также показывает форму сухожилия, позволяя измерить другие его размеры и площадь поперечного сечения. На значения ослабления сигнала КТ влияет электронная плотность и атомный номер наиболее распространенного элемента в исследуемой ткани [48]. МСКТ позволяет значительно сократить время исследования с последующим построением многоплоскостных и объемных реконструкций для формирования пространственного представления о форме и площади ахиллова сухожилия [27].

В настоящее время компьютерная томография является чувствительным методом исследования ахиллова сухожилия у лиц с нормолипидемией и у больных с гиперхолестеринемией.

Вышеизложенное делает актуальным изучение особенностей строения ахиллова сухожилия у мужчин с гиперлипидемией и атеросклерозом артериальной стенки различной локализации.

**Степень разработанности темы исследования**

Подкожные разрывы ахиллова сухожилия являются одними из самых распространенных повреждений сухожилий и мышц, частота встречаемости таких разрывов может доходить до 47% [46]. Чаще всего данные разрывы встречаются у мужчин средней и старшей возрастной группы. Основным механизмом разрыва является чередование резких ускорений и остановок. Спонтанные разрывы ахиллова сухожилия чаще ассоциируют с наличием хронических заболеваний, длительным применением глюкокортикостероидов [144]. С возрастом абсолютные показатели перфузии ахиллова сухожилия уменьшаются. Помимо этого, с возрастом изменяется и интенсивность перфузии в разных отделах сухожилия. При этом вне зависимости от возраста, хуже всего кровоснабжается средняя часть ахиллова сухожилия [97]. В условиях физической нагрузки, в ткани сухожилия повышается средняя температура, что способствует ухудшению эластичности и повышению травматизации [104]. Определено, что наибольшая температура в 45˚С в толще сухожилия, достигавшаяся после семи минут бега

трусцой, запускала каскад механизмов, приводящих к гибели теноцитов. В молодом возрасте хорошо кровоснабжаемое ахиллово сухожилие позволяет обеспечить температурный гомеостаз, охлаждая сухожилие. В свою очередь, в пожилом возрасте, плохо кровоснабжаемые участки сухожилия подвержены более частым разрывам [187].

Работ, изучающих проблему структурных особенностей строения ахиллова сухожилия при гиперлипидемии и атеросклерозе артериальной стенки различной локализации как в зарубежной, так и в отечественной литературе недостаточно.

Показано, что ксантомы представляют собой скопления макрофагов вокруг сухожилия. По сухому весу, ксантомы на 33% состоят из липидов и 24% коллагена. Липидный компонент состоит из 55% свободного холестерина, 28% сложных эфиров холестерина и 13% фосфолипидов [161]. Неэтерифицированный холестерин накапливается преимущественно во внеклеточном пространстве, тогда как этерифицированный холестерин накапливается как во вне- так и внутриклеточных пространствах в виде внутрицитоплазматических липидных вакуолей, лизосом и миелиновых фигур [90]. Липиды, обнаруженные в ксантомах, являются производными из циркулирующей плазмы, а не синтезируется локально [89]. Было предположено, что попадая в кровоток, изначально немодифицированный ХС-ЛНП захватывается коллагеном и гликозаминогликанами сухожильного матрикса, после чего ХС-ЛНП окисляется местными факторами, продуцируемыми макрофаги. Затем макрофаги захватывают окисленные ХС-ЛНП, что приводит к накоплению нагруженных липидами макрофагов [179]. В исследовании Hashimoto M. отмечена сильная положительная корреляция между толщиной ахиллова сухожилия и концентрацией холестерина в сыворотке крови пациентов. Авторы утверждают, что наличие утолщения ахиллова сухожилия может быть признаком прогрессирующего атеросклероза и / или нестабильности бляшки [132]. В исследовании Arevalo S.G., было предположено, что различий в электронной плотности между свободным холестерином крови и сложным эфиром холестерина, депонированным в ксантомах сухожилий, не было.

**Цель исследования**

Изучить факторы, ассоциированные с рентгенологическими признаками тендинопатии ахиллова сухожилия, у мужчин с гиперлипидемией и атеросклерозом различной локализации.

**Задачи исследования**

1. Определить клинические особенности мужчин с гиперлипидемией и атеросклерозом артериальной стенки различной локализации (мультифокальный атеросклероз, изолированный атеросклероз брюшной аорты, изолированный атеросклероз сонных артерий).
2. Изучить особенности липидного профиля крови у мужчин с гиперлипидемией и атеросклерозом артериальной стенки различной локализации (мультифокальный атеросклероз, изолированный атеросклероз брюшной аорты, изолированный атеросклероз сонных артерий).
3. Изучить особенности строения ахиллова сухожилия у мужчин с гиперлипидемией и атеросклерозом артериальной стенки различной локализации (мультифокальный атеросклероз, изолированный атеросклероз брюшной аорты, изолированный атеросклероз сонных артерий).
4. Определить факторы, ассоциированные с изменениями в строении ахиллова сухожилия, у мужчин с гиперлипидемией и атеросклерозом артериальной стенки различной локализации.

**Научная новизна исследования**

Впервые выявлено, что у мужчин с распространенным/мультифокальным атеросклеротическим поражением сосудов более высокие уровни в крови общего ХС и ХС-ЛНП по сравнению с мужчинами или с изолированным атеросклеротическим поражением брюшной аорты, или с мужчинами с изолированным атеросклеротическим поражением сонных артерий.

Впервые обнаружено, что у мужчин с распространенным/мультифокальным атеросклеротическим поражением сосудов более высокие показатели площади (S)

сечения и плотности ахиллова сухожилия, а также у этих людей более распространены отложения в сухожилии кальцификатов по сравнению с мужчинами или с изолированным атеросклеротическим поражением брюшной аорты, или с изолированным атеросклеротическим поражением сонных артерий.

Впервые у мужчин с атеросклеротическим поражением сосудов с помощью однофакторного ROC-анализа определен оптимальный порог отсечения для уровней в крови ХС-ЛНП и кальция, свидетельствующие о наличии участков отложения кальция в ахилловом сухожилии. Также впервые определен оптимальный порог отсечения для уровня фосфора крови, который свидетельствует о наличии участков отложения липидов в ахилловом сухожилии.

Впервые показано, что у мужчин с атеросклеротическим поражением сосудов повышение уровня ХС-ЛНП крови повышает шанс наличия участков отложения кальция в ахилловых сухожилиях, такая же ассоциация прослеживается с возрастом и уровнем кальция крови. Повышение уровня общего ХС крови повышает шанс наличия участков отложения липидов в ахилловых сухожилиях, а повышение уровня фосфора в крови снижает шанс их наличия. Площадь сечения сухожилия прямо ассоциирована с уровнем общего ХС крови, с возрастом, с уровнем триглицеридов и обратно ассоциирована с уровнями в крови глюкозы и фосфора.

**Теоретическая и практическая значимость работы**

Определены клинические особенности мужчин с гиперлипидемией и атеросклерозом артериальной стенки различной локализации (мультифокальный атеросклероз, изолированный атеросклероз брюшной аорты, изолированный атеросклероз сонных артерий) и уровнем ХС-ЛНП $\geq$ 1,8 ммоль/л (то есть у пациентов высокого риска). У них зафиксированы более высокие уровни в крови глюкозы, показатели ИМТ, окружности бедер и более высокая распространенность ожирения по сравнению с мужчинами без атеросклеротического поражения артерий.

Выявлены особенности липидных изменений у этих пациентов. У мужчин с распространенным/мультифокальным атеросклеротическим поражением сосудов зафиксированы наиболее высокие уровни в крови общего ХС и ХС-ЛНП по сравнению с мужчинами или с изолированным атеросклеротическим поражением брюшной аорты, или с изолированным поражением сонных артерий. Полученный результат указывает на прямую ассоциацию между уровнем в крови общего ХС и ХС-ЛНП и количеством атеросклеротически пораженных артерий (кроме коронарных).

Изучены особенности строения ахиллова сухожилия у мужчин с гиперлипидемией и атеросклерозом артериальной стенки различной локализации (мультифокальный атеросклероз, изолированный атеросклероз брюшной аорты, изолированный атеросклероз сонных артерий). У мужчин с распространенным/мультифокальным атеросклеротическим поражением сосудов зафиксированы наиболее высокие показатели S сечения и плотности ахиллова сухожилия, а также распространенность отложения в нем кальцификатов по сравнению с мужчинами или с изолированным атеросклеротическим поражением брюшной аорты, или с изолированным поражением сонных артерий. Полученный результат указывает на прямую ассоциацию между структурными изменениями ахиллова сухожилия и количеством атеросклеротически пораженных артерий (кроме коронарных).

Определены факторы, ассоциированные с изменениями в строении ахиллова сухожилия, у мужчин с гиперлипидемией и атеросклерозом артериальной стенки различной локализации. По данным многофакторного регрессионного анализа, у мужчин с атеросклеротическим поражением сосудов повышение в крови уровня ХС-ЛНП, кальция и увеличение возраста повышает шанс наличия участков отложения кальция в сухожилиях. Повышение уровня общего ХС крови повышает шанс наличия участков отложения липидов в ахилловом сухожилии, а повышение уровня фосфора крови снижает шанс их наличия.

Практической значимостью исследования являются результаты расчета оптимальных порогов отсечения для уровней в крови ХС-ЛНП (3,5 ммоль/л,

чувствительность 64%, специфичность 61%, площадь под кривой 0,628, p=0,003) и кальция (2,2 ммоль/л, чувствительность 77%, специфичность 51%, площадь под кривой 0,647, p=0,001) у мужчин с атеросклеротическим поражением сосудов и повышенным уровнем ХС-ЛНП, свидетельствующие о наличии у них участков отложения кальция в ахилловых сухожилиях. Также определен оптимальный порог отсечения для уровня фосфора крови (1,35 ммоль/л, чувствительность 62%, специфичность 64%, площадь под кривой 0,626, p=0,001), который свидетельствует о наличии участков отложения липидов в ахилловых сухожилиях у мужчин с атеросклеротическим поражением сосудов и повышенным уровнем ХС-ЛНП.

**Методология и методы исследования.**

В рамках исследовательской работы применялись следующие методы:

а) общеклинические (сбор жалоб и анамнеза, проведение физикального осмотра);

б) антропометрические – для определения наличия ожирения (масса тела, рост, индекс массы тела (ИМТ), окружность талии (ОТ) и бедер (ОС) с определением их соотношения);

в) лабораторные – с целью определения маркеров в сыворотке крови;

г) инструментальные – для оценки состояния артериального русла и структуры ахиллова сухожилия (МСКТ, УЗИ);

д) статистические методы –непараметрические, корреляционный анализ, однофакторный ROC-анализ, многофакторный регрессионный анализ.

**Положения, выносимые на защиту**

1. У мужчин с атеросклеротическим поражением сосудов более высокие уровни глюкозы в крови, показатели ИМТ, окружности бедер и распространенность ожирения по сравнению с мужчинами без атеросклеротического поражения артерий.

2. У мужчин с распространенным/мультифокальным атеросклеротическим поражением сосудов наиболее высокие уровни в крови общего ХС и ХС-ЛНП, а также показатели S сечения и плотности ахиллова сухожилия и распространенности отложения в нем кальцификатов по сравнению не только с мужчинами без атеросклеротического поражения артерий, но и с мужчинами или с изолированным атеросклеротическим поражением брюшной аорты, или с изолированным поражением сонных артерий.

3. У мужчин с атеросклеротическим поражением сосудов повышение в крови уровня ХС-ЛНП, кальция и увеличение возраста повышает шанс наличия участков отложения кальция в сухожилиях. Повышение уровня общего ХС крови повышает шанс наличия участков отложения липидов в сухожилии, а повышение уровня фосфора крови снижает шанс их наличия.

**Степень достоверности и апробации результатов**

Материалы, представленные в диссертации, основаны на обследовании 132 пациентов мужского пола, в возрасте 50-70 лет, с гемодинамически незначимым атеросклерозом некоронарных артерий и уровнем ХС-ЛНП ≥ 1,8 ммоль/л, то есть пациентов высокого риска. Объем выборки рассчитывался при помощи кривой зависимости ошибки выборки от ее объема и формулы для определения достаточного объема выборки

$$N = \frac{(z^2 * p(1-p))/e^2)}{1 + (z^2 * \frac{p(1-p)}{e^2 N})}$$

N –объем выборки

e – погрешность

z – коэффициент отклонения

По этой формуле минимальный объем выборки пациентов указанного высокого риска составил 90 человек.

Достоверность результатов диссертации обусловлена адекватно поставленными задачами в соответствии с целью работы, использовании

современных клинических и лабораторных методик и метода МСКТ. Проведена статистическая обработка результатов.

**Внедрение результатов исследования**

Диссертационная работа выполнена в рамках бюджетной НИР № АААА17-117112850280–2. Материалы и выводы диссертации используются в работе клинико-диагностического отделения «НИИТПМ – филиал ИЦиГ СО РАН», а также – в учебном процессе в программах клинической ординатуры и аспирантуры «НИИТПМ – филиал ИЦиГ СО РАН».

**Публикации результатов исследования**

По материалам диссертации опубликовано 8 статей в центральных российских журналах, рекомендованных Перечнем Высшей аттестационной комиссии Российской Федерации, из них 2 статьи в журналах, входящих в международную реферативную базу данных (Scopus).

**Апробация работы**

Материалы диссертации доложены автором и обсуждены на Ежегодной Всероссийской научной школе-семинаре «Методы компьютерной диагностики в биологии и медицине 2016» (Саратов, 2016), на Всероссийских конгрессах «Боткинские чтения» (Санкт-Петербург, 2018, 2019), на VI Евразийском конгрессе кардиологов (Москва, 2018), на Конгрессах «Радиология» (Москва, 2017, 2022), Всероссийская конференция с международным участием «Фундаментальные аспекты атеросклероза: научные исследования для совершенствования технологий персонализированной медицины», Российский национальный конгресс кардиологов 2022, Форум терапевтов СибФО «Диалоги о внутренней медицине».

Апробация диссертации проведена на межлабораторном семинаре в НИИТПМ – филиале ИЦиГ СО РАН 10.03.2023 г.

**Объем и структура работы**

Диссертационная работа изложена на 131 страницах машинописного текста, иллюстрирована 11 таблицами и 18 рисунками. Состоит из введения, обзора литературы, главы материалы и методы исследования, главы результаты собственных исследований, обсуждения полученных результатов, заключения, выводов, практических рекомендаций, списка используемой литературы и списка иллюстративного материала. Список цитируемой литературы включает 199 источников, в том числе 88 российских и 111 зарубежных.

**Личный вклад автора**

Автором лично отобраны пациенты для исследования, создана база данных на основании протоколов и полученных результатов, проведены статистическая обработка материала, анализ и научная интерпретация полученных результатов. Автором лично были написаны и опубликованы все печатные работы в журналах, рекомендованных перечнем ВАК, в которых отражены полученные результаты.

# ГЛАВА 1 ОБЗОР ЛИТЕРАТУРЫ

## 1.1.1 Сухожилие трехглавой мышцы голени, основные заболевания, возрастные изменения и лучевая диагностика изменений сухожилия.

Подкожные разрывы ахиллова сухожилия относятся к числу наиболее распространенных повреждений сухожилий и мышц, частота возникновения таких разрывов может достигать 47% [50]. Чаще всего эти пробелы возникают у мужчин средней и старшей возрастных групп. Основным механизмом разрыва является чередование резких ускорений и остановок. Спонтанные разрывы ахиллова сухожилия чаще связаны с наличием хронических заболеваний, длительным приемом глюкокортикостероидов [127]. Точная причина самопроизвольного разрыва ахиллова сухожилия не установлена[8]. Одной из причин могут быть деструктивно-дистрофические изменения в суставной и сухожильной ткани. По другим данным, разрыв сухожилия может произойти на фоне аутоиммунных, воспалительных, инфекционных, неврологических заболеваний и генетически обусловленных нарушений синтеза коллагена. Курение, хроническое заболевание почек, гиперлипидемия, диабет также рассматриваются как факторы риска микротравматизации сухожилия. В литературе имеются данные о гистологических признаках дегенерации коллагена ахиллова сухожилия у пациентов, оперированных в первые сутки после травм[21]. Ахиллово сухожилие имеет плохое кровоснабжение. Перфузия ахиллова сухожилия осуществляется паратеноновыми сосудами [16]. С возрастом абсолютные показатели перфузии ахиллова сухожилия снижаются. Кроме того, интенсивность перфузии в разных частях сухожилия также меняется с возрастом. В то же время, независимо от возраста, средняя часть ахиллова сухожилия хуже всего снабжается кровью [160]. В условиях физической нагрузки средняя температура в ткани сухожилия повышается, что способствует ухудшению эластичности и повышенной травматизации [104]. Так, в исследованиях Теобальда П., Байддера Г. отмечалось, что самая высокая температура 45С в

толще сухожилия, достигнутая после семи минут бега трусцой, запускала каскад механизмов, приводящих к гибели теноцитов. В молодом возрасте хорошо снабженное ахиллово сухожилие обеспечивает температурный гомеостаз, охлаждая сухожилие. В свою очередь, в пожилом возрасте плохо снабжаемые участки сухожилий склонны к более частым разрывам [187].

Тендинопатия ахиллова сухожилия - это дегенеративный процесс в сухожилии трехглавой мышцы голени, характеризующийся изменением структуры сухожилия, отеком и воспалением окружающих тканей. Тендинопатия чаще всего проявляется болью и отеком средней части сухожилия (обычно на 2-7 см выше его прикрепления к пяточной кости) и, как следствие, снижением двигательной активности. Боль в этой области вызвана высвобождением ноцицептивных веществ из сенсорных и симпатических нервов, расположенных в рыхлой ткани паратенона [181]. Эта патология может развиться у людей после 40 лет из-за снижения эластичности и растяжимости соединительной ткани [149]. R. D. Silva и соавт. подтвердилась гипотеза о том, что растяжимость сухожилия уменьшается со временем. Хотя их исследование не выявило существенных различий у пациентов среднего и пожилого возраста, низкие значения эластичности, полученные в результате ретроспективного анализа, показали, что последствия старения прогрессируют. Эти возрастные изменения могут повлиять на деформацию тканей в мышцах и сухожилиях трицепса голени. Они вызывают снижение их работоспособности и повышают риск получения травм в этой области [178]. Эксперименты на крысах разного возраста (4, 8, 16 недель) показали, что крысы в возрасте 16 недель, согласно гистологическим и морфометрическим методам, имели более высокое содержание гликозамингликанов и ретикулярных волокон (коллаген III типа), чем у молодых крыс. Интенсивность этих изменений увеличивалась с течением времени, что в конечном итоге привело к микротрещинам в области тендинопатии [132].

Чаще всего структурные изменения ахиллова сухожилия происходят у легкоатлетов и у людей, чья деятельность связана с чрезмерными физическими нагрузками [138,16]. В экспериментах на крысах было доказано, что у особей с

интенсивной нагрузкой в течение 7-недельного исследования количество тучных клеток в надкостничном пространстве значительно увеличивается по сравнению с особями, которые находятся без движения. После 3 часов физической активности наблюдается повышение активности генов, ответственных за выработку противовоспалительных факторов, таких как интерлейкины, простагландины, оксид азота. Через 3 часа активность генов, регулирующих обмен коллагена VIII и XI типов, подавляется. После 12-часового наблюдения было обнаружено, что белки теплого шока, усиленные стрессом, снижают устойчивость сухожильной ткани к окислительному стрессу. Это, в свою очередь, приводит к снижению регуляции специфических генов сухожилий, вызывая уменьшение количества клеток сухожильной ткани и увеличивая риск разрыва сухожилия [120, 111].

У людей среднего и пожилого возраста изменение ахиллова сухожилия считается следствием снижения эластичности и растяжимости соединительной ткани. В норме ахиллово сухожилие растягивается на 5% своей длины, что помогает ему выполнять амортизирующую функцию. После 35 лет количество эластичных коллагеновых волокон в сухожилии уменьшается, его растяжимость снижается, а нагрузки могут привести к нарушению целостности волокон сухожилия и микроскопическим разрывам [153].

Этиология тендинопатии многофакторна и зависит как от внутренних, так и от внешних факторов, включая генетическую предрасположенность. C. J. Saunders и соавт. Было обнаружено, что однонуклеотидные варианты генов COL27A1 (rs1249744; rs946053) и TNC (rs13321;rs2104772; rs1330363) участвуют в модификации риска развития атеросклероза [174]. В исследовании "случай-контроль" были обнаружены статистически значимые различия в частотах генотипов однонуклеотидных полиморфизмов rs4789932 гена TIMP2 и rs679620 гена MMP3 у лиц с тендинопатией и разрывами ахиллова сухожилия по сравнению с лицами без патологии сухожилий. Сверхэкспрессия гена MMP3 может увеличить риск дегенерации сухожилий и способствовать их разрыву (белок MMP3 ускоряет разрушение протеогликанов, декорина и ламинина). В свою очередь, снижение уровня экспрессии гена TIMP2 нарушает баланс

TIMP/MMR и негативно влияет на гомеостаз внеклеточного матрикса. На усиленное разрушение внеклеточного матрикса ткани ахиллова сухожилия также указывает повышение уровня матриксных металлопротеиназ MMP2 и MMP9 в измененной ткани ахиллова сухожилия [146].

Данные, полученные J. Pingel и соавт. с использованием электронной микроскопии ткани ахиллова сухожилия, показывают, что структурный состав измененной области сухожилия имеет значительно большее количество мелких коллагеновых фибрилл по сравнению с нормальной областью того же сухожилия [169]. Нарушение функционирования коллагена, в частности способности к его восстановлению, может быть вызвано снижением уровня фактора роста фибробластов. Фибробласты мигрируют в заживающую рану и начинают активно синтезировать основные компоненты межклеточного матрикса в этой области. Результатом этих процессов является образование соединительнотканного рубца на месте раны, содержащего большое количество беспорядочно расположенных коллагеновых фибрилл. Снижение уровня фактора роста фибробластов приводит к уменьшению количества зрелых фибробластов и возникновению рубцовой недостаточности соединительной ткани с последующим риском повторного разрыва в этой области [82].

1.1.1 Клинические проявления ахилловой тендинопатии.

Клиницисты различают три типа тендинопатии: паратендинит, тендинит и энтезопатия.

Паратендинит - это воспалительный процесс, возникающий в тканях, окружающих ахиллово сухожилие, который сочетается с дегенеративными процессами в сухожилии или протекает без них.

Тендинит - это воспаление и поражение сухожилия. Окружающие ткани в этот процесс не вовлекаются. При значительных физических нагрузках развивается острый тендинит различной степени тяжести, который сопровождается ухудшением функционального состояния фагоцитарного звена иммунной системы (снижение пролиферации фагоцитов, бактерицидной

активности по данным НСТ-тестов, повышение уровней высоко- и низкомолекулярных циркулирующих иммунных комплексов) [62].

Энтезопатия (вставочная тендопатия) — дегенерация и воспаление сухожилия в месте его прикрепления к кости. Иногда сопровождается развитием пяточной шпоры или кальцификации.

Изменения ахиллова сухожилия можно разделить на травматические (разрывы или микротравмы из-за сильных перегрузок) и атравматические - вызванные дисметаболическими или воспалительными заболеваниями [131]. Рассмотрим атравматические изменения ахиллова сухожилия. Одним из механизмов развития тендинопатии является увеличение экспрессии мРНК (ATGL mRNA), HSL (гормоночувствительной липазы), MGL (моноацилглицериновой липазы), ACC2 (ацетил-КоА-карбоксилазы 2) и снижение CACT (карнитин-ацилкарнитиновой транслоказы) и CPT2 (карнитинпальмитоилтрансферазы)., который определяет увеличение отложения жира тканями из тканей, окружающих сухожилие (в частности, из треугольника Kager) [168]. В последнее время в литературе активно обсуждается связь различных заболеваний с дегенеративными изменениями сухожилий. J. Споэндлин и др. Доказано, что риск разрыва сухожилия у женщин с неконтролируемым сахарным диабетом 2 типа примерно в 2 раза выше, чем у здоровых женщин, в то время как у мужчин, независимо от продолжительности и тяжести диабета, такой взаимосвязи обнаружено не было [181].

По словам Ф. Франчески и др. у людей с избыточным весом и метаболическим синдромом тендинопатия может быть связана с нарушением формирования микрососудов из-за системного воспаления и нарушения чувствительности тканей к инсулину, что может быть фактором риска развития сухожильного "инсульта". Это приводит к значительному снижению способности сухожилия выдерживать нагрузку (например, при беге) и увеличению времени восстановления сухожилия [127].

Наиболее распространенным исходом тендинопатии является отложение кальция в измененных сухожилиях. Образование окостенений может происходить

с участием костных элементов (костные клетки, надкостница, эндост) и без их участия (гетеротопически). Гетеротопическое отложение кальция является следствием реакции организма на повреждение тканей в виде регенерации соединительной ткани. Условиями для такой реакции являются некроз тканей, кровоизлияние, нейрорефлекторный отек и т.д. Гетеротопические тканевые образования могут быть различных типов: самостоятельные и переходные (волокнистые, хрящевые, костные). В зависимости от локализации окостенение подвергается реструктуризации в соответствии с нагрузкой и работой тканей, в которых оно появляется. Так, в рабочем сухожилии оно становится пластинчатым и его костные пучки располагаются вдоль силовых линий, иногда принимая форму сухожилия [58]. При тендинопатии чаще всего может наблюдаться переходное окостенение кости от пяточной кости. По мнению авторов, отсутствует инфильтрация воспалительных агентов, таких как IL-6, IL-1b, TNF-α, и изменений в хондроцитах в области отложения кальция. Была обнаружена выраженная потеря коллагена I типа и увеличение коллагена II и X типа, главным образом в хондроцитоподобных клетках и окружающих их матриксах, что является маркером эндохондрального окостенения и вызывает отложение кальция в дегенеративно измененных сухожилиях. Коллаген II типа типичен для волокнистой хрящевой ткани. Коллаген типа X представляет собой короткую цепь, которая была связана с кальцификацией хряща и/или повышением уровня гипертрофированных хондроцитов [182].

1.1.2 Лучевая диагностика изменений ахиллова сухожилия.

Наиболее часто используется магнитно-резонансная томография (МРТ), ультразвуковая диагностика в режиме В и цветная допплерография (УЗИ). Рентгенография и компьютерная томография (КТ) в диагностике изменений ахиллова сухожилия играют лишь второстепенную роль, например, при оценке возможного повреждения кости или если необходимо визуализировать плотность и кальцификацию сухожилия.

Магнитно-резонансная томография (МРТ). В последние годы МРТ зарекомендовала себя как метод выбора при оценке патологических состояний

голеностопного сустава и стопы. Прежде всего, это связано с тем, что контрастная чувствительность МРТ значительно превосходит аналогичные методы визуализации. Использование современных высокополевых томографов и специализированных многоканальных катушек позволяет детально оценить мышцы, сухожилия, связочный аппарат, внутрикостные структуры. Широкое применение метода сдерживается высокой стоимостью исследования, отсутствием единого стандарта показаний к назначению и техники проведения МРТ [28].

Для диагностики патологии ахиллова сухожилия обычно используются поля с напряженностью 1,5 и 3 Тл. Однако в связи с растущей доступностью МРТ для диагностики голеностопного сустава и мягких тканей, окружающих сухожилие, все чаще используется аппарат с напряженностью поля 3 Тл. Сухожилия четко визуализируются на МРТ в виде структур с низкой интенсивностью сигнала во всех последовательностях импульсов (T1 FSE, PD FSE, FS PD FSE). При осевом T1 FSE также может наблюдаться увеличение интенсивности сигнала от сухожильной ткани в месте соединения камбаловидной мышцы с сухожилием, что является вариантом нормы, скорее всего, из-за богатой васкуляризации в месте соединения мышцы и сухожилия. Продольная исчерченность сухожилия часто вызвана расположением жира между отдельными волокнами и не должна приниматься за патологическое состояние. Последовательности T1 FSE, PD FSE обеспечивают лучшую визуализацию анатомических деталей, в то время как FS PD FSE выявляет аномальное увеличение сигнала из-за присутствия жидкого компонента, который характеризует большинство патологических состояний. Сагиттальная и фронтальная проекции используются для оценки анатомических особенностей сухожилий. Аксиальные томограммы являются оптимальными для детализации морфологических аномалий, диагностики разрывов, воспаления, наличия жидкости в сухожильных оболочках и патологических изменений в окружающих мягких тканях [184].

На сагиттальных изображениях передний и задний края ахиллова сухожилия ниже места введения камбаловой мышцы должны быть

параллельными, проксимальный край должен быть прямым или выпуклым. На аксиальных изображениях передний край ахиллова сухожилия на всем протяжении вогнутый, задний край прямой. Нормальный предахиллярный мешок четко визуализируется на МРТ и должен иметь размер не более 6 × 3 × 2 мм. Разрез ахиллова сухожилия на поперечных срезах имеет овальную или эллипсоидную форму.

Ультразвуковое исследование (УЗИ). С внедрением в повседневную практику новых широкоформатных и высокочастотных датчиков информативность ультразвукового исследования сухожилий и связок голеностопного сустава значительно возросла. Большинство изученных структур голеностопного сустава расположены поверхностно и параллельно области сканирования, что делает их исследование технически простым и легкодоступным [30].

Сухожилие от места его образования при слиянии икроножной и камбаловидной мышц переходит к пяточной кости. Сухожилие и глубокие мышцы задней группы вблизи пяточной кости разделены жировой подушкой, расположенной перед ахилловым сухожилием (треугольник Кагера). Ахиллово сухожилие не имеет настоящей сухожильной оболочки, поэтому обычно жидкость вокруг сухожилия не визуализируется. Слой соединительной ткани (паратенон), окружающий ахиллово сухожилие, определяется как две линейные, повышенной эхогенности тонкие полоски, которые проходят вдоль сухожилия. Жидкость внутри этого пространства наблюдается только при патологии. В месте прикрепления ахиллова сухожилия находятся две синовиальные сумки: предахиллярная (или сумка ахиллова сухожилия, которая отделяет ахиллово сухожилие от пяточной кости) и поверхностная — небольшая подкожная ретроахиллярная сумка, которая не всегда визуализируется. В поперечном сечении ахиллово сухожилие имеет форму эллипса, который расширяется до пяточной кости и охватывает последнюю наподобие манжеты. Средний переднезадний размер сухожилия составляет 5-6 мм, в зависимости от конституциональных особенностей пациента. Передний контур сухожилия

обычно либо плоский, либо слегка выпуклый. При более выраженной округлости переднего контура следует думать о патологическом процессе [1].

При исследовании дегенеративных изменений ахиллова сухожилия базовое ультразвуковое исследование является наиболее экономически доступным методом, но обладает низкой чувствительностью (метод зависит от оператора и класса устройства). Цветная допплерография - это метод, который значительно повышает чувствительность и специфичность исследования при диагностике тендинопатии. За последние несколько лет для получения большей информации также было разработано несколько ультразвуковых методов, основанных на неинвазивной оценке эластичности тканей. К ним относятся переходная эластография, эластография в реальном времени и визуализация акустического излучения импульсной силы.

Соноэластография (SEG) - это технология для улучшения визуализации неоднородностей мягких тканей за счет их характеристик упругости при сдвиге. Ультразвуковое исследование сухожилия проводится как в продольной, так и в поперечной плоскости с помощью ручного датчика для области интереса; размер окна соноэластографии выбирается в соответствии с размером сухожилия. Усилие, прилагаемое врачом, устанавливается в соответствии с коэффициентом качества оборудования и отображается на экране: визуальный индикатор показывает приложенную среднюю нагрузку. Во время исследования B-режим и соноэластографическое изображение на мониторе отображаются одновременно. Сегментное изображение в реальном времени накладывается в виде цветовой кодировки на B-режим ультразвукового изображения. Цветовая гамма соноэластографии отражает относительную жесткость тканей, цвет варьируется от красного (мягкие ткани), желтого/зеленого (ткани промежуточной жесткости, стык различных тканей) до синего (твердые ткани) [88,130,199]. Исследование, проведенное A. Turan, показало, что большинство сухожилий на соноэластографии имеют синий оттенок. У 85% молодых людей средняя треть сухожилия также синяя, у 11% — зеленая, у всех остальных испытуемых жесткость ткани сухожилия была в желтом спектре. У пожилых людей средняя

треть сухожилия имеет следующие оттенки: 95% — синий, 5% — зеленый. Кроме того, у молодых людей есть однородные зеленые участки среди синих, которые являются областями перехода от одной ткани к другой. У пожилых людей таких участков не наблюдается [192].

Технология визуализации импульсным акустическим излучением (ARFI) является относительно новым методом визуализации, который способен неинвазивно определять эластичность и вязкость тканей-мишеней. Эта технология отличается от предыдущих эластографических методов тем, что позволяет оценить ткань без необходимости внешнего воздействия и снижает зависимость от оператора. Технология визуализации ARFI включает в себя визуализацию виртуальной сенсорной ткани и количественную оценку виртуальной сенсорной ткани (VTQ). VTQ включает механическое возбуждение ткани посредством кратковременных акустических импульсов в области интереса (ROI), выбранной исследователем, создавая поперечные волны, распространяющиеся через ткань в ROI, генерируя локализованные микромасштабные движения ткани (1-10 микрон). Для оценки жесткости ткани используется определенный алгоритм. Смещения приводят к распространению бокового сдвига волны в сторону от области возбуждения и отслеживаются с помощью ультразвуковых методов. Измеряя время амплитуды сигнала на каждом удаленном участке, можно рассчитать волну сдвига скорости (SWV) в ткани (измеряется в метрах в секунду), которая пропорциональна квадратному корню из эластичности ткани. Ж.Руан и др. было проведено исследование жесткости ахиллова сухожилия и сделан вывод, что SWV здоровых сухожилий в разных возрастных группах варьировался в диапазоне 0,72–8,36 м/с для мужчин и 0,77–8,34 м/с для женщин в расслабленном состоянии и в диапазоне 1,12–8,67 м/с для мужчин и женщин в расслабленном состоянии. 1,06– 8,72 м/с для женщин в напряженном состоянии. Эти данные свидетельствуют о том, что значения SWV ахиллова сухожилия не имеют очевидной корреляции с полом. Чтобы дополнительно изучить SWV ахиллова сухожилия, авторы сравнили SWV между любыми двумя возрастными группами. В расслабленном состоянии значения

SWV здоровых сухожилий в возрасте 30, 42, 51 и 60 лет составляют 1,39; 3,95; 4,88 и 7,43 м/с соответственно. Результаты дисперсионного анализа показали достоверные различия в SWV ахиллова сухожилия между любыми двумя возрастными группами в любом расслабленном или напряженном состоянии ($p<0,05$) [173].

## 1.2. Атеросклероз брахиоцефальных артерий.

На сегодняшний день болезни системы кровообращения, особенно атеросклеротическое поражение артерий, являются одной из основных причин смертности среди взрослого населения. Частота сердечно-сосудистых осложнений резко возрастает с течением времени, что обусловлено увеличением количества пораженных бассейнов [162]. По прогнозам ВОЗ, сердечно-сосудистые заболевания, такие как инфаркты и инсульты, останутся основными причинами смерти, и к 2030 г. от их осложнений умрет около 24 млн человек (ВОЗ,2018).

Чаще всего первые отложения холестерина появляются в субинтимальном слое сонных артерий и аорты, но клинически эти изменения никак себя не проявляют [42]. Большинство пациентов с бессимптомным течением хронической ишемии головного мозга имеют клинические симптомы и когнитивные нарушения (преддеменционные расстройства, легкая деменция, умеренная деменция), без четкой связи с состоянием перфузии головного мозга и степенью атеросклеротического поражения ВСА [194].

Вполне возможно, что гемодинамически значимый бессимптомный стеноз сонной артерии в основном влияет на нижний уровень функциональной иерархии [154]. Когнитивные системы, расположенные иерархически выше, в меньшей степени подвержены изменениям гемодинамики, опосредованным атеросклерозом, однако их нарушение может предшествовать развитию сосудистой деменции. Таким образом, разработка методов профилактики и снижения риска ССЗ имеет большое значение [76].

В исследовании Евдокименко А.Н. и соавт. Было выявлено, что новообразованные сосуды были обнаружены во всех бляшках, полученных при эндотерэктомии сонного бассейна.

Большинство новообразованных сосудов имели нарушение целостности эндотелия; отсутствие слоя перицитов; периваскулярные кровоизлияния [26].

В исследовании, проведенном Т.Е. Виноградовой, где изучалась группа пациентов с атеротромботическим инсультом, было доказано наличие эндотелиальной дисфункции, что подтверждается уменьшением вазодилатирующей реакции плечевой артерии, полученной в ходе исследования. Индекс эндотелийзависимой вазодилатации плечевой артерии статистически значимо положительно коррелировал с атеросклеротическими изменениями в брахиоцефальных артериях. Кроме того, курение и дислипопротеидемия оказывают повреждающее действие на эндотелий, что также способствует развитию атеротромботического инсульта [86].

У женщин чаще встречается комбинированное поражение коронарных и сонных артерий, у мужчин - сочетание стеноза коронарных артерий и артерий нижних конечностей. Большинство факторов риска развития ССЗ чаще встречаются у женщин, что, в свою очередь, приводит их к трехсосудистому поражению коронарных артерий и симптомам коронарной недостаточности [71,98].

Доказано, что только прогрессирующий атеросклероз сонных артерий, приводящий к сужению просвета сосуда более чем на 50%, начинает давать определенные клинические проявления [7, 63].

Однако это утверждение справедливо только для неосложненного течения атеросклероза. Если образовавшаяся бляшка подверглась изъязвлению или распаду, то даже при ее небольших размерах могут возникнуть серьезные осложнения. Гемодинамически значимые атеросклеротические бляшки с микрогеморрагией и без нарушения эндотелиальной поверхности вызывают более ранние изменения реактивности артерий [70].

Расширение понимания взаимосвязи и тяжести перфузионных и когнитивных нарушений у пациентов с бессимптомным атеросклеротическим процессом сонных артерий необходимо для выявления групп риска и своевременной профилактики острых нарушений мозгового кровообращения и/или сосудистой деменции [72].

Каротидные бляшки, в отличие от богатых липидами (нестабильных) коронарных бляшек, более "стенозирующие" и волокнистые по структуре. Они не так богаты липидами, но содержат больше коллагена. Важным отличием является большая гетерогенность атеросклеротических бляшек в сонных артериях [55,100].

В исследовании Шишкиной В.С. при сравнении групп пациентов с тяжелым атеросклерозом сонных артерий и наличием и отсутствием симптомов было установлено, что в обеих группах преобладают нестабильные атеросклеротические бляшки. Детальная гистоморфометрическая оценка атеросклеротической бляшки показала, что морфологические признаки, указывающие на нестабильность поражений, значительно чаще выявлялись в бляшках пациентов с симптомами (перенесших острое нарушение мозгового кровообращения и/или транзиторную ишемическую атаку перед операцией каротидной эндартерэктомии) [71].

В мягкой бляшке чаще создаются условия для разрыва бляшки под воздействием кровяного давления и напряжения сдвига. Разница напряжений между бляшкой и участком сосуда, где стенка не поражена стенозом сонной артерии, создает дополнительные потоки и вихри, которые увеличиваются пропорционально увеличению размера бляшки [189]. Кроме того, это состояние может быть напрямую связано с развитием пристеночного тромбоза. Увеличение объемного кровотока во внутренних сонных артериях почти на 30% приводит к негативным изменениям гемодинамики и усилению проявлений недостаточности мозгового кровообращения. Турбулентность потоков и образование места застоя в ампуле внутренней сонной артерии создают условия для дальнейшего прогрессирования бляшек [157,167]. Повышенный уровень эффективных напряжений на стыке участков здорового сосуда и пораженного атеросклерозом

сосуда в случае мягкой бляшки создает условия для отслоения бляшки и дальнейшего тромбоза [30]. Наличие микроэмболических сигналов у пациентов с бессимптомным каротидным стенозом является независимым фактором риска развития таких осложнений, как сосудистая смерть, ипсилатеральный ишемический инсульт и/или ТИА [45].

Таким образом, тактика ведения пациентов с субклиническими и манифестными формами атеросклероза артерий брахицефального сегмента определяется: нестабильностью бляшки, степенью риска, клиническими симптомами заболевания и тяжестью стеноза. В связи с тем, что в клинической практике не всегда возможно определить нестабильность атероматозной бляшки, решение о тактике ведения пациента определяется степенью риска, клиническими характеристиками заболевания и гемодинамической значимостью артериального стеноза. После ишемического некардиоэмболического инсульта комплекс медицинских вмешательств для вторичной профилактики определяется высоким риском повторных инцидентов и гемодинамической значимостью каротидного стеноза. При принятии решения о реконструктивной операции на фоне агрессивной липидрегулирующей терапии учитывается степень стеноза и взаимосвязь между риском повторного сосудистого инцидента и самим хирургическим вмешательством [175]. В то же время сама вторичная профилактика, основанная на доказательной медицине с применением агрессивной липидрегулирующей фармакотерапии, антигипертензивных препаратов и назначением дезагрегантов, снижает не только риск обострений заболевания и развития эпизодов повторного ишемического инсульта, но и необходимость реконструктивных операции на сонных артериях [7].

Известно, что атеросклероз чаще всего является системным процессом. Большинство пациентов с доказанным атеросклерозом коронарных артерий имеют стеноз сонной артерии различной степени тяжести. Степень стеноза и распространенность каротидного атеросклероза увеличиваются с увеличением тяжести коронарного атеросклероза [83].

ТКИМ повышен почти у всех пациентов, независимо от степени повреждения СА. Однако, чем больше тяжесть коронарного атеросклероза, тем больше степень стеноза ОСА и ВСА [56].

Несмотря на системный характер атеросклеротического процесса, в некоторых случаях заболевание может прогрессировать с разной скоростью в разных артериальных бассейнах. Таким образом, поиск дополнительных биомаркеров остается актуальным, которые должны быть достаточно точными и указывать на прогрессирование заболевания даже при его развитии на относительно небольшом участке артериального русла.

### 1.2.1 Биохимические маркеры атеросклероза

К ведущим факторам риска развития атеросклероза относится дислипидемия. Это может быть умеренная гиперхолестеринемия или гипертриглицеремия, или низкое содержание ЛПВП-С. Ряд исследований указывают на недостаточную надежность уровня ХС ЛПВП в качестве ориентира для стратификации риска и прогнозирования развития сердечно-сосудистых осложнений у пациентов с атеросклеротической патологией или имеющих множественные проатерогенные, провоспалительные факторы риска [60,171]. По словам Гапона Л. и соавт., при наличии явных признаков атеросклероза, по данным дуплексного сканирования брахиоцефальных артерий, никаких отклонений от нормы в уровне/содержании холестерина липопротеидов высокой плотности выявлено не было [15].

Определение уровня холестерина ЛПНП имеет фундаментальное значение не только для постановки полного клинического диагноза атеросклероза в соответствии с диагностическими критериями, но и для стратификации риска осложнений [58].

Наряду с многочисленными показателями наиболее важным, с прогностической точки зрения, является тот факт, что у пациентов наблюдается дислипидемия в предоперационном периоде [79].

Сравнительный анализ, проведенный в работе Гавриловой и соавторов, выявил некоторые особенности субфракционного распределения АП-содержащих липопротеинов, связанные с локализацией атеросклеротических поражений. Накопление богатых ТГ ЛПП С и ЛПП В, наряду с уменьшением доли ЛПП А и крупных физиологически активных частиц ЛПНП 1, связано с начальными признаками атеросклероза сонных артерий, проявляющимися в виде увеличения толщины интима-медиа (ТИМ). В то же время наличие выраженного каротидного атеросклероза, характеризующегося наличием трех или более АСБ и/или степенью повреждения сонных артерий более 45%, не связано с атерогенными изменениями в спектре субфракции апо-В-содержащих липопротеинов [13].

Афанасьева и др. Было обнаружено, что ФНО, апо (а) и повышенная концентрация ХС-ЛНП (а), а также их комбинация были связаны с наличием атеросклероза сонных артерий. Только присутствие NMF apo(a) достоверно коррелировало с толщиной ТИМ [59].

Очевидно, что роль наследственности в возникновении полигенной дислипопротеинемии очень значительна. Генетический аппарат, включающий ядерные и митохондриальные гены, является одним из определяющих факторов взаимодействия организма и окружающей среды. Это особенно важно при развитии такого многофакторного заболевания, как атеросклероз. Помимо прочего, наличие мутаций в мтДНК позволяет объяснить локальный характер атеросклеротических поражений. Обнаруженный набор мутаций в митохондриальном геноме связан с вероятностью развития заболевания, его течением и прогнозом [48].

Другими показателями, влияющими на развитие атеросклероза сонных артерий, являются повышение уровня металлопротеиназ. Атеросклероз характеризуется выраженной экспрессией ММП-9 в атеросклеротических бляшках. Умеренная интенсивность экспрессии наблюдалась при неатеросклеротических заболеваниях - ящуре и ИП. Уровень экспрессии ММР-9 коррелировал с уровнем ТИМР-1: слабо положительный при PI и ящуре, отрицательный при атеросклерозе [40]. У пациентов с нестабильной

атеросклеротической бляшкой сонных артерий нарушается баланс ММП-9/ТИМП-1, что обусловлено увеличением концентрации ММП-9[64]. У пациентов с атеросклерозом сонных артерий, перенесших инсульт, уровни ММР-9 и ТИМР-1 выше, чем у пациентов без инсульта в анамнезе [75].

Маркеры воспаления играют важную роль в развитии атеросклероза. Таким образом, С-реактивный белок (CRP), определяемый высокочувствительным методом, является важнейшим маркером воспаления, который позволяет прогнозировать различные сердечно-сосудистые события в виде инсульта, ТИА, ИМ, сердечно-сосудистой смерти, а также ухудшение течения МФА в любом артериальном регионе после СЕЕ. Доказано, что именно в группе пациентов с развитием таких событий уровень СРБ выше [81].

Более неоднозначные результаты были получены относительно связи уровня и активности липопротеин-ассоциированной фосфолипазы а2 (ЛП-ФЛА2) с развитием атеросклероза сонных артерий. Так, Yamamoto I. и соавт. выявили тесную связь ТКИМ с высокими уровнями ЛП-ФЛА2в группе японских пациентов, страдающих диабетом [197]. Популяционное исследование Persson M и соавт., в котором приняли участие более 8,5 тысяч участников, также выявило взаимосвязь между уровнем и активностью высоких уровней ЛП-ФЛА2с ТКИМ сонной артерии. В то же время, по мнению авторов, только 20-35% вариаций ТКИМ были обусловлены влиянием увеличенной массы ЛП-ФЛА2[166].

С другой стороны, ряд исследований не выявил связи между атеросклерозом сонных артерий и уровнем ЛП-ФЛА2. В частности, Kiortsis D.N. и др. не было выявлено различий в активности ЛП-ФЛА2в подгруппах с TCIM 5<0,7 мм и >0,7 мм среди пациентов с гиперлипидемией [147]. Campo S. и др. не выявили достоверных различий в уровне ЛП-ФЛА2, а также частоте полиморфных вариантов гена ЛП-ФЛА2у пациентов с атеросклерозом сонных артерий/без него [101]. Полупанов А.Г. и др. Также не было выявлено связи высокого уровня ЛП-ФЛА2 с наличием атеросклероза и ТКИМ сонной артерии у пациентов с ЭГ. ЛП-ФЛА2 в большей степени связан с развитием коронарного, чем каротидного атеросклероза. Вероятно, это связано с тем, что он влияет на

клиническую картину, не столько стимулируя атерогенез, сколько вызывая нестабильность атеросклеротической бляшки [60].

По мере увеличения степени стеноза сонных артерий обращается внимание на повышение уровня IL-10, что можно рассматривать как компенсаторный механизм, направленный на ограничение биологической активности провоспалительных цитокинов [4].

Кроме того, высокая концентрация IL-12 в венозной крови является важным критерием оценки тяжести атеросклеротического процесса в сонных артериях и маркером неблагоприятного прогноза. В течение года после операции уровень IL-12 более 102,15 пг/мл может рассматриваться как прогностический критерий для определения высокого риска развития сердечно-сосудистых событий в виде инсульта, ТИА, ИМ, сердечно-сосудистой смерти, а также ухудшения течения МИД в любом артериальном русле [80].

В свою очередь, пациенты со значительно высокими уровнями циркулирующих IL-1β и IL-6 и атеросклеротическими бляшками в сонных артериях имели значительно более низкие значения толщины комплекса интима-медиа брахиоцефальных артерий и артерий нижних конечностей [19].

### 1.2.2 Клинические состояния, ухудшающие течение атеросклероза.

Особое внимание у пациентов с атеросклерозом уделяется концентрации конечных продуктов гликирования в крови, которая, как и показатели липидного профиля и углеводного обмена, в значительной степени вызывает повреждение сосудистой стенки и запуск патогенетических механизмов атеросклероза и артериальной гипертензии [10].

В исследовании, проведенном В.В. Генкелем, А.О. Салашенко и другими, пациенты с ишемической болезнью сердца и сахарным диабетом 2 типа по сравнению с пациентами без диабета значительно различались по тяжести поражения артерий сонного бассейна и артерий нижних конечностей. Среди пациентов с ишемической болезнью сердца и сахарным диабетом 2 типа, по сравнению с пациентами без диабета, доля лиц с комбинированным поражением

периферических артерий >50% в диаметре статистически значимо выше. Независимыми предикторами выявления МФА у пациентов с ишемической болезнью сердца были сахарный диабет 2 типа, наличие перемежающейся хромоты и увеличение жесткости сонных сосудов [20]. У пациентов в возрасте 40-75 лет с различным сердечно-сосудистым риском атеросклеротические бляшки (АСБ) были обнаружены у каждого пятого. Согласно многофакторному анализу, возраст и сахарный диабет 2 типа были независимыми предикторами наличия каротидных АСБ [77].

У пациентов с недостаточно компенсированным СД синдром ускоренного атеросклероза в бассейне ВСА наблюдался в среднем через 19 месяцев после реваскуляризации миокарда [61].

Дисфункция печени также играет важную роль в наличии метаболических изменений. Выявлена достоверная взаимосвязь индекса H/R с изменениями углеводного и липидного обмена, толщиной комплекса интима-медиа сонных артерий. Тяжесть стеатоза печени, увеличение размера талии, индекс HOMA-IR и возраст являются значимыми прогностическими факторами атеросклеротического поражения сосудистой стенки общих сонных артерий у бессимптомных пациентов, даже без признаков артериальной гипертензии, сахарного диабета 2 типа и ожирения [33].

Пациенты с верифицированным эпикардиальным ожирением и абдоминальным ожирением имеют более ранние признаки субклинического атеросклероза сонных артерий. Даже если уровень сердечно-сосудистого риска по шкале SCORE был низким [26].

Не забывайте, что течение атеросклероза тесно связано с увеличением жесткости сосудистой стенки и повышением артериального давления. У пациентов с эссенциальной гипертензией среднего возраста значение индекса аугментации более 25% с высокой (85%) специфичностью позволяет прогнозировать наличие атеросклероза сонных артерий. В то же время прогностическая значимость положительного результата теста достигает 77%. Показатель толщины интима-медиа общей сонной артерии при анализе

результатов дуплексного сканирования брахиоцефальных артерий, в свою очередь, рассматривался как компенсаторный и адаптивный механизм изменений в сонных сосудах в ответ на длительное повышение артериального давления [16].

У пациентов с артериальной гипертензией значения параметров артериальной жесткости были изменены по сравнению со здоровыми лицами. Скорость распространения пульсовой волны в аорте выше 11,15 м/с связана с высокой вероятностью субклинического атеросклероза сонных артерий. Пациенты с артериальной гипертензией и субклиническим атеросклерозом имеют более высокую жесткость артерий. Учитывая эту ассоциацию, последние можно рассматривать как предикторы развития атеросклероза [24].

Н. И. Морозова и др. также выявлены клинические и генетические факторы, связанные с атеросклерозом сонных артерий у пациентов с артериальной гипертензией [47].

Таким образом, сочетание артериальной гипертензии с атеросклерозом значительно повышает риск развития сердечно-сосудистых заболеваний и их осложнений, и поэтому выявление атеросклеротических поражений сосудов у пациентов с артериальной гипертензией способствует профилактике сердечно-сосудистых осложнений.

Так, артериальная гипертензия, дислипидемия оказывают суммирующее влияние на состояние сонных артерий, что указывает на необходимость ранней диагностики и комплексного воздействия на факторы риска с целью профилактики нарушений мозгового кровообращения, вызванных атеросклерозом сонных артерий [28].

### 1.2.3 Лучевая диагностика сердечно-сосудистых заболеваний

Основными неинвазивными методами визуализации поражений сердечно-сосудистой системы на данный момент являются ультразвук, компьютерная томография (КТ), магнитно-резонансная томография (МРТ) [106] и некоторые методы радионуклидной диагностики. Основными инвазивными методами диагностики являются внутрисосудистое ультразвуковое исследование,

оптическая когерентная томография, спектроскопия ближнего инфракрасного диапазона, коронарография [109] и их мультимодальные вариации.

Ультразвуковая диагностика

Стандартная эхокардиография имеет ряд преимуществ у людей с кардиологической патологией, таких как возможность оценки работы миокарда, клапанных и/или врожденных пороков сердца и гемодинамики. Трехмерная эхокардиография недавно привлекла внимание как клинический инструмент для оценки функции, объема и формы левого желудочка (ЛЖ) и правого желудочка. Двумерная и, в последнее время, трехмерная эхокардиография также используется в качестве метода выявления глобальной и региональной дисфункции миокарда при различных сердечно-сосудистых заболеваниях и используется для диагностики тонкой желудочковой дисфункции [119, 150]. Чреспищеводная эхокардиография обладает самой высокой диагностической специфичностью среди методов визуализации, но ее использование в качестве рутинного клинического диагностического инструмента ограничено. По этим причинам трансторакальная эхокардиография и обычное ультразвуковое исследование стали незаменимыми инструментами для быстрой и достаточно точной клинической оценки состояния сердечно-сосудистой системы [183]. Трансторакальная эхокардиография позволяет адекватно оценить некоторые сегменты аорты, особенно корень аорты и проксимальный отдел восходящей аорты и, в большинстве случаев, дугу аорты, проксимальный отдел нисходящей аорты и брюшную аорту [121]. Трансторакальная эхокардиография позволяет четко визуализировать внутренние расслоения или разрывы интимы дуги аорты, изменения в коронарных артериях и ширину аортального синуса синусового соединения у большинства пациентов [147].

Обычное ультразвуковое исследование сосудов имеет широкий диапазон сканирования, может быть легко выполнено на нескольких уровнях для оценки восходящей аорты, дуги аорты, грудной и брюшной аорты [139]. Может использоваться для прикроватного осмотра, удобен для динамического наблюдения. Ультразвуковая допплерография с цветным допплером может

показать аномальный кровоток, скорость кровотока, наличие атеросклеротических бляшек, тромбоз. Тем не менее, все еще существуют ограничения в клиническом применении ультразвука, частично из-за зависимости от оператора и аппарата, от анатомической локализации поражения [151]. Чреспищеводная эхокардиография сканирует сердце и крупные сосуды позади левого предсердия, избегая отражений и помех от грудной стенки, легких и других структур. Это исследование обеспечивает превосходное проникновение звукового луча и максимальную четкость сигнала. Однако, поскольку чреспищеводная эхокардиография является полуинвазивной процедурой, ее применение ограничено. Технологии ЧПЭхоКГ можно условно разделить на двумерные и трехмерные [152].

Компьютерная томография

Физической основой метода является математический экспоненциальный закон ослабления излучения, который справедлив для чисто поглощающих сред, метод основан на теореме, предложенной И. Радоном. В 1957 году профессор Киевского политехнического института С.И. Тетельбаум и его сотрудники А.А. Тютин и Б.И. Коренблюм разработали и предложили метод рентгеновской компьютерной томографии. В 1963 году американский физик А. Кормак повторно (но иным, чем у Радона, способом) решил проблему томографической реконструкции, а в 1969 году английский инженер-физик Г. Хаунсфилд из EMI Ltd. разработал "EMI scanner" - первый компьютерный рентгеновский томограф, предназначенный только для сканирования головы, который был клинически протестирован в 1971 году. В 1979 году "за развитие компьютерной томографии" Кормак и Хаунсфилд были удостоены Нобелевской премии по физиологии и медицине [66].

В 1989 году появилась методика спиральной компьютерной томографии, а 10 лет спустя были созданы мультиспиральные компьютерные томографы с шагом сканирования 0,5 мм и возможностью трехмерной реконструкции изображения. На данный момент количество детекторов, установленных в пробирке Джентри, достигает 320, что помогает сократить время получения

одного среза и позволяет получить детальную картину сосудистой системы сердца [94]. При мультиспиральной компьютерной томографии (МСКТ) используется ретроспективная кардиосинхронизация, которая уменьшает количество артефактов от сердечных сокращений и позволяет в полной мере использовать преимущества объемной томографии [2].

Анатомическая визуализация с помощью МСКТ предоставляет врачу информацию об анатомии и состоянии стенки артерии сердца. Несмотря на то, что сегодня метод чаще используется для оценки состояния коронарных артерий при их атеросклеротическом поражении и для контроля эффективности хирургических вмешательств (аортокоронарное шунтирование, ангиопластика), МСКТ также может быть использована для оценки состояния венозной системы сердца [50].

До 80-х годов XX века золотым стандартом оценки тяжести коронарного атеросклероза и возможного прогноза заболевания была коронарная ангиография. Этот метод позволял количественно и качественно охарактеризовать степень стеноза коронарной артерии, но имел ряд существенных недостатков, таких как необходимость хирургического вмешательства и высокая лучевая нагрузка. Обнаруженная позже МСКТ позволила неинвазивно оценить просвет сосудов, в том числе коронарных. Короткое время сканирования позволило значительно снизить радиационную нагрузку. Чувствительность МСКТ-ангиографии составляет 95%, специфичность - 97% [49]. По мнению многих авторов, результаты компьютерной томографии позволяют достоверно определить степень коронарного стеноза и отказаться от инвазивной коронарографии. Практическая значимость мультиспиральной компьютерной ангиографии заключается не только в определении степени стеноза сосудов, но и в оценке проходимости коронарных шунтов. С помощью мультиспиральной компьютерной шунтографии можно добиться детального изображения проксимального, среднего и дистального отделов шунтов и их анастомозов, что позволяет оценить проведенную операцию и дальнейший прогноз [67].

Другой областью применения МСКТ является определение кальциевого индекса, который служит показателем состояния атеросклеротических бляшек и прогноза течения ишемии (кальцификация является одним из исходов атерогенеза). МСКТ позволяет идентифицировать и количественно оценить даже небольшие участки кальция, содержащиеся в стенке коронарной артерии, их размер и плотность [69]. В результате ряда научных исследований, проведенных в Российском кардиологическом научно-производственном комплексе, были разработаны критерии количественной оценки кальциевого индекса и его практического использования [35].

КТ не имеет абсолютных противопоказаний, все негативные реакции при проведении этого метода связаны с облучением. Поэтому разработанные современные технологии в компьютерной томографии позволяют значительно снизить лучевую нагрузку на пациента. Для этих целей необходимо провести исследование по четким показаниям, правильно выбрать протокол исследования и количество сканирований, использовать более низкие параметры тока и напряжения, если это не влияет на диагностическое разрешение [34]. Такие простые рекомендации позволяют использовать методы компьютерной томографии повсеместно, с меньшей лучевой нагрузкой и диагностировать многие состояния еще до их клинических проявлений.

## 1.3 Особенности атеросклероза брюшного отдела аорты и мультифокальный атеросклероз.

Атеросклеротическое поражение аорты, включая брюшную полость, возникает раньше, чем изменения в коронарных артериях. Морфологические признаки атеросклероза уже регистрируются у людей в возрасте 25-29 лет, среди которых встречаются осложненные поражения. К 35-39 годам наблюдается увеличение общей площади атеросклеротического поражения брюшного сегмента аорты [41]. В возрастной группе 50 лет и старше атеросклеротические изменения

в стадии липидных пятен встречаются в 9 раз чаще, в то время как у людей старше 65 лет частота атеросклероза в виде осложненных фиброзных бляшек увеличивается в 1,3 раза [77]. В то же время нет разницы в частоте выявления атеросклеротических поражений брюшной аорты среди мужчин и женщин.

В дополнение к возрастному прогрессированию степень и тяжесть атеросклеротических поражений брюшной аорты также связаны с сердечно-сосудистыми факторами риска, включая гипертонию, ожирение и уровень холестерина ЛПНП, и обратно пропорциональны уровню холестерина ЛПВП [159]. Эффект курения более тесно связан с атеросклерозом брюшной аорты, чем с коронарным атеросклерозом у молодых людей [172]. При избыточном весе и ожирении атеросклеротические изменения усиливаются с увеличением ИМТ. У мужчин атеросклеротические изменения в артериях более выражены и начинаются в более раннем возрасте (30-39 лет), чем у женщин (40-49 лет) [43]. Пациенты с сахарным диабетом 2 типа по сравнению с пациентами без сахарного диабета достоверно различались по тяжести поражения артерий нижних конечностей. Кроме того, среди пациентов с сахарным диабетом 2 типа выше доля лиц с комбинированным поражением периферических артерий >50% в диаметре [20].

Хронические заболевания пищеварительной системы также играют определенную роль в развитии атеросклеротических поражений брюшной аорты у людей пожилого и старческого возраста. В то же время развитие атеросклероза тесно связано с активацией процессов полового и кислородзависимого метаболизма нейтрофилов, что сопровождается истощением их функциональных возможностей [25]. Пациенты с неалкогольной жировой болезнью печени имеют значительно более высокие показатели толщины комплекса интима-медиа как признак раннего развития атеросклероза [63].

Что касается проявлений атеросклеротических поражений, то было установлено, что у женщин чаще наблюдается поражение сонного бассейна, а у мужчин — артерий нижних конечностей. Кроме того, большинство факторов

риска наблюдалось у женщин, что объясняет более высокую распространенность атеросклеротических поражений у них [73].

Брюшная аорта и формирующиеся ветви наиболее подвержены атеросклерозу из-за их сложной анатомии, состоящей из бифуркаций и изгибов [191]. Было доказано, что атеросклеротические изменения в брюшном стволе и/или верхней брыжеечной артерии связаны с более высокими значениями триглицеридов, ЛПОНП, остаточного холестерина, аполипоротеина в [38]. Кроме того, воспаление играет огромную роль в патогенезе атеросклероза брюшной аорты и ее непарных висцеральных артерий. Увеличение концентрации sVCAM-1 в сыворотке крови может быть потенциальным маркером распространенности и тяжести висцерального атеросклероза брюшных артерий [85]. Пациенты с атеросклерозом висцеральных ветвей брюшной аорты имеют более высокие значения маркеров воспаления, таких как IL-2, IL-6, TNF-α [37]. Обычно считается, что происходит изменение субпопуляционного состава лимфоцитов, а также снижение активности и интенсивности фагоцитоза нейтрофилов периферической крови. Развитие иммунной дисфункции, в свою очередь, напрямую связано с изменениями различных гемодинамических параметров у этой группы пациентов [39]. В целом, представленные данные свидетельствуют о развитии дисбаланса между факторами врожденного и адаптивного иммунного ответа у пациентов с атеросклерозом непарных висцеральных ветвей брюшной аорты [200,201].

Хронические облитерирующие заболевания ветвей брюшной аорты составляют 3-4% всех хирургических заболеваний [23]. В клиническом течении атеросклероза непарных висцеральных ветвей брюшной аорты различают две формы: абдоминальную ишемическую висцералгию и абдоминальную ишемическую висцеропатию. Основной жалобой пациентов с синдромом абдоминальной ишемической висцеральгии является боль в животе в результате ишемии и гипоксии органов пищеварения. По своей природе боль может быть схваткообразной, ноющей или тупой, отдающей в спину и/или правое подреберье. Если поражена брюшная артерия, боль может быть вызвана ишемией печени и

может не иметь четкой связи с процессом пищеварения. У некоторых пациентов это возникает при ходьбе или физических нагрузках. При брыжеечной форме боль появляется через 15-30 минут после еды и может длиться 2-2,5 часа, т.е. в течение всего периода прохождения пищи по кишечнику. Клинические проявления абдоминальной ишемической висцеропатии связаны с другими заболеваниями гастродуоденальной зоны — гастродуоденитом, пептической язвой желудка и/или двенадцатиперстной кишки, гепатитом, панкреатитом, энтероколитом и др. [51].

Наличие мультифокального атеросклероза (МФА), как стало ясно в последнее время, является фактором, неблагоприятно влияющим на прогноз у различных категорий пациентов с сердечно-сосудистыми заболеваниями [196]. У пациентов с мультифокальным атеросклерозом необходима детальная оценка всех артериальных бассейнов, даже при отсутствии выраженных клинических проявлений [40]. Риск смерти в раннем послеоперационном периоде выше у пациентов с сочетанным поражением артерий, чем у пациентов с преимущественным поражением только бассейна одной артерии [74]. Соответственно, увеличение ТИМ ОСА и наличие атеросклеротических бляшек в сонных артериях в сочетании с атеросклерозом брюшной аорты и ее висцеральных ветвей может быть использовано в качестве фактора риска тяжелых осложнений послеоперационного периода, в том числе при лечении коронарных поражений [14,100].

Лица с мультифокальным атеросклерозом имеют высокую распространенность кальцификации сосудов, особенно в старшей возрастной группе [182,183]. Некоронарное сосудистое русло, в частности БКА, подвергается кальцификации на более поздних сроках. В то же время плотность кальцинатов бляшек БКА ниже, что может свидетельствовать об их нестабильности [71]. Как известно, основными факторами, влияющими на патогенез кальцификации сосудов, являются курение табака, гипертония и диабет [44]. Наибольшее прогрессирование кальцификации сосудов наблюдается у курильщиков в возрасте

45 лет и старше, даже по сравнению с пациентами старшей возрастной группы (после 60 лет), но у тех, кто никогда не курил [153].

Кальцификация атеросклеротических бляшек является маркером, отражающим распространенность и тяжесть генерализованного атеросклеротического процесса, который сам по себе несет высокий риск осложнений. Один из механизмов осложнений у пациентов с кальцинозом связан со снижением эластичности аорты. Жесткая аорта создает высокое периферическое сопротивление, увеличивая постнагрузку на миокард [30]. Бхаттару А. и соавторы стремились количественно оценить гетерогенность атеросклероза сосудов верхних и нижних конечностей с помощью 18F-NaF-ПЭТ/компьютерной томографии и сравнить кальцификацию коронарных артерий с периферическими артериями здоровых людей. Высокий уровень поглощения 18F-NaF несердечными артериями как у здоровых людей, так и у пациентов из группы риска позволяет предположить, что кальцификация артерий является поздним проявлением атеросклероза. Это связано с взаимодействием гемодинамических параметров, специфичных для сосудистого русла, и системных факторов, связанных с развитием атеросклероза [95].

Пациенты с атеросклеротическим поражением одного сосудистого бассейна, в частности, бессимптомным, выявляемым только с помощью инструментальных методов исследования, характеризуются очень высоким риском развития сердечно-сосудистых осложнений [78].

## 1.4 Ксантоматоз

### 1.4.1 Этиология и патофизиология ксантоматоза

Нарушения липидного обмена и связанные с ними заболевания были объектом пристального изучения в течение последних лет. В работах многих авторов показано неблагоприятное влияние эфиров холестерина при воспалении и ряде метаболических процессов [52]. Концепция взаимосвязи дислипидемии и метаболических заболеваний заключается в том, что нозологические формы,

входящие в состав этих заболеваний, имеют различные клинические проявления, при этом в основе лежит нарушение липидного обмена вследствие изменений механизмов гомеостаза холестерина. Важность и целесообразность клинической оценки этой взаимосвязи объясняется постоянным увеличением частоты метаболических заболеваний, как в виде самостоятельных нозологий, так и в сочетании с дислипидемией, с одной стороны, а с другой — отсутствием единого этиопатогенетического подхода к лечению.

Ксантомы — это локализованные отложения липидов в системе органов. Хотя изначально они доброкачественные, они часто являются важным видимым признаком системных заболеваний. Эти поражения были первоначально описаны в начале 1900-х годов вместе с сообщениями об их связи с липидным обменом [102].

Ксантомы могут поражать практически все анатомические области и системы органов человеческого организма, но склонны к повреждению кожи и подкожной клетчатки. Естественное течение и характер распространения этих поражений тесно связаны с природой основного системного заболевания, ответственного за их существование.

Не у всех пациентов с гиперлипидемией или гиперхолестеринемией развиваются ксантомы. Однако наличие ксантоматозных поражений может служить уникальным и важным клиническим показателем метаболических нарушений [154].

У пациентов с гиперлипидемией циркулирующие липопротеины проникают между эндотелиальными клетками сосудов и откладываются в дерме, подкожных тканях и сухожилиях. Затем фагоцитоз тканевых макрофагов помогает удалить липидные компоненты этих отложений из этих мест. Сообщается, что этот механизм является источником характерных "пенистых клеток", обнаруженных в ксантомах [117]. Клиническими проявлениями накопления липидов в сухожилиях человека являются ксантомы сухожилий, которые представляют собой наиболее часто наблюдаемую патологию сухожилий у пациентов с семейной дислипидемией [170]. У пациентов с гомозиготной семейной

гиперхолестеринемией уровень ХС ЛПНП в плазме крови может быть в два раза выше, чем у гетерозиготных пациентов, и в четыре раза выше, чем у пациентов без наследственных форм гиперхолестеринемии. Поскольку активность рецепторов ЛПНП серьезно нарушена, пациенты с гомозиготным наследованием семейной гиперхолестеринемии не реагируют или реагируют очень слабо на лекарства для ее лечения, такие как статины, и имеют худший прогноз по сравнению с гетерозиготным наследованием. Следовательно, лиц с гомозиготным типом наследования следует клинически отличать от лиц с гетерозиготным типом [136]. В общей практике диагностика СГ является непростой задачей, даже с учетом предлагаемых в настоящее время рекомендаций. Генетический анализ не охватывает всего, и его клиническая картина разнообразна. Информация о семейной истории очень важна, но в общей практике ею неизбежно пренебрегают. Широкое применение статинов также вызывает трудности и путаницу, маскируя уровни холестерина ЛПНП у пациентов с артериальной гипертензией. Очень важно разработать клинические и социальные подходы к профилактике осложнений [198].

Ксантомы — это скопления макрофагов вокруг сухожилия. По сухому весу сантимы состоят на 33% из липидов и на 24% из коллагена. Липидный компонент состоит из 55% свободного холестерина, 28% сложных эфиров холестерина и 13% фосфолипидов [193]. Неэтерифицированный холестерин накапливается главным образом во внеклеточном пространстве, тогда как этерифицированный холестерин накапливается как во внеклеточном, так и во внутриклеточном пространствах в виде внутрицитоплазматических липидных вакуолей, лизосом и миелиновых фигур [160]. Липиды, обнаруженные в ксантомах, получены из циркулирующей плазмы и не синтезируются локально [92].

Хотя точная патофизиология ксантоматоза ахиллова сухожилия до сих пор неясна, Хашимото М. была выявлена сильная положительная корреляция между толщиной ахиллова сухожилия и концентрацией холестерина в сыворотке крови пациентов. Авторы утверждают, что наличие утолщения ахиллова сухожилия может быть признаком прогрессирующего атеросклероза и/или нестабильности

атеросклеротических бляшек [122]. Предполагалось, что при попадании в кровоток первоначально неизмененный ЛПНП-С захватывается коллагеном и гликозаминогликанами сухожильного матрикса, после чего ЛПНП-С окисляется местными факторами, продуцируемыми макрофагами. Затем макрофаги захватывают окисленный ЛПНП-С, что приводит к накоплению макрофагов, нагруженных липидами [176]. Накопление холестерина может способствовать снижению функции ахиллова сухожилия, потенциально увеличивая вероятность травмы [186]. Таким образом, толщина ахиллова сухожилия может служить ценным вспомогательным диагностическим показателем гиперхолестеринемии и использоваться для оценки риска сердечно-сосудистых заболеваний [199].

Хотя ксантомы могут появиться в любом возрасте, они обычно появляются на втором десятилетии у пациентов с предрасполагающими системными состояниями [140]. Было показано, что примерно у 75% пожилых пациентов с семейной гиперхолестеринемией имеется ксантома сухожилия [191]. В крупном ретроспективном исследовании из 5504 доброкачественных новообразований кожи век, наблюдавшихся в швейцарском офтальмологическом отделении, примерно 6% были ксантелазмами [113]. Более того, пациенты с семейной гиперхолестеринемией имеют большие ахилловы сухожилия даже без сформированных сухожильных ксантом. В исследовании Junyent M и соавт. увеличение толщины ахиллова сухожилия у мужчин старше 45 лет более чем на 5,7 мм позволило диагностировать СГС с чувствительностью 75% и специфичностью 89% [143]. В Мичикура М. и др. увеличение толщины ахиллова сухожилия у женщин более чем на 5,5 мм с чувствительностью 80% и специфичностью 81% позволило установить тот же диагноз [150]. В японских клинических рекомендациях утолщение ахиллова сухожилия по данным рентгенологического исследования в мягкой области спектра (soft X-ray) более 9,0 мм является диагностическим критерием СГС [204].

Патофизиология ксантоматоза обусловлена метаболическим распадом липопротеинов. После всасывания в кровоток липопротеин очень низкой плотности (ЛПОНП) в жировой и мышечной ткани под действием

липопротеинлипазы (ЛПЛП) расщепляется с образованием триглицеридов и липопротеинов средней плотности (ЛПНП), состоящих из апопротеина B-100 и апопротеина E. Липопротеины низкой плотности могут быть рассосаны в печени через свои рецепторы или превращается в апопротеин B-100. Изменения в липопротеинах в результате генетических мутаций приводят к дефектным аполипопротеинам, которые вызывают гиполипопротеинемию или гиперхолестеринемию, которая проявляется в виде ксантом, или ухудшает течение других системных метаболических заболеваний, таких как сахарный диабет, гипотиреоз или нефротические синдромы.

Классификация различных гиперхолестеринемий, основанная на этом, выходит за рамки данного обзора, но различные ксантомы коррелируют с различными подтипами гиперхолестеринемии [133].

В дополнение к повышению уровня холестерина, неоангиогенез был определен в утолщенных ахилловых сухожилиях по данным дуплексного сканирования. Неоангиогенез сопровождает хроническое воспаление и может играть важную роль в отложении кристаллов холестерина, что приводит к еще большему утолщению сухожилия [194].

1.4.2 Виды ксантоматоза.

Также в литературе имеются данные о нормохолестеринемическом ксантоматозе, который возникает в результате альтернативной последовательности событий, где главную роль играет локальное повреждение тканей (в результате травмы или воспаления). Это типичные "эруптивные ксантомы", связанные с типами гиперхолестеринемии I, IV и V. Предполагается, что при гиперхолестеринемии II класса этиологией отложения липидов является механическая травма [195]. Повышенная проницаемость сосудов, вызванная повреждением, приводит к увеличению выработки липопротеинов, которые затем фагоцитируются клетками кожи [148]. На ранней стадии тенолипоматоза сухожильные пучки остаются неповрежденными, а липидные клетки расположены глубоко и отдельными группами в интерстициальном пространстве. Предполагается, что с развитием тенолипоматоза нормальная волокнистая сеть

исчезает, а пучки волокон становятся тоньше. Присутствие липидных клеток обнаруживается как в пораженных участках, так и в нормальных участках сухожилия. Таким образом, липоциты нарушают непрерывность сухожильных пучков и снижают прочность сухожилия [142]. Однако ксантоматоз отличается от тенолипоматоза более высоким содержанием жира в ксантомах ахиллова сухожилия. Содержание воды также выше в ксантомах, чем в сухожилиях при тендинопатии. Ксантомы ахиллова сухожилия в среднем намного толще, чем сухожилия с тенолипоматозом [105].

Ксантоматозные поражения также связаны с парапротеинемией, включая нормальный уровень липидов в плазме. Предполагается, что у этих пациентов обычно сгруппированные плоские поражения представляют собой кожную пролиферацию лимфоретикулярной ткани, которая впоследствии приобретает ксантоматозные характеристики [116].

1.4.3 Клиническое течение ксантоматоза.

Пациенты с ксантомами кожи или сухожилий часто обращаются к врачу общей практики или к узким специалистам, включая дерматологов, хирургов, ортопедов и офтальмологов. Часто эти пациенты обращаются в специализированные клиники для лечения видимых поражений, а затем у них диагностируется сопутствующее метаболическое заболевание.

При клиническом осмотре ксантомы обычно описываются как эруптивные, тубероэруптивные, туберозные, сухожильные или плоскостные [140]. Эруптивные ксантомы представляют собой острые воспалительные поражения, которые быстро появляются в виде групп папул, а затем исчезают в течение нескольких недель. Тубероэруптивные и туберозные ксантомы часто группируются в отчетах, и они связаны с различными состояниями гиперлипопротеинемии. Они выглядят как красные воспаленные папулы, которые сливаются. Склонность этих поражений к определенным анатомическим областям, таким как локти или ладони, может быть патогномоничной для определенных типов гиперлипопротеинемии [122]. Сообщается также, что эти поражения исчезают спонтанно, хотя это может произойти только через несколько месяцев.

Сухожильные ксантомы обычно поражают ахиллово сухожилие, локтевые суставы и сухожилия разгибателей кисти. Это очень медленно прогрессирующие поражения, которые тесно связаны с семейной гиперхолестеринемией.

Церебротендинозный ксантоматоз представляет собой еще одну отдельную клиническую форму, при которой ксантомы обнаруживаются в головном мозге и различных сухожилиях конечностей на фоне повышенного уровня холестерина в крови. Это болезненное состояние связано с генетической мутацией CYP27A1 и является аутосомно-рецессивным нарушением липидов [108]. Холестанол наиболее заметно накапливается в головном мозге, сухожилиях, глазах, артериях и вызывает широкий спектр клинических проявлений. Проявления могут варьировать от детской диареи, ювенильной катаракты, сухожильных ксантом и прогрессирующих неврологических нарушений.

Неврологические проявления многочисленны и могут включать атаксию, дистонию, эпилепсию, умственную отсталость, деменцию, периферическую невропатию и паркинсонизм. Из-за заметной вариабельности клинических проявлений, возраста начала и тяжести заболевания, церебротендинозный ксантоматоз часто не диагностируется. Между начальными симптомами и постановкой диагноза существует медиана 16-летней задержки. Поскольку клинический исход и прогрессирование заболевания коррелируют с началом терапии хенодезоксихолевой кислотой, для врачей крайне важно распознать и лечить патологию как можно раньше [107].

Церебротендинозный ксантоматоз, как описано ранее, представляет собой форму тендиноматоза центральной нервной системы. Это состояние также может проявляться неврологическими симптомами поражения корково-спинномозгового пути и затруднении походки [163].

Ксантомы возникают в различных анатомических областях и могут быть патогномоничными для различных системных состояний в зависимости от их проявления. Эруптивные ксантомы могут наблюдаться при тяжелом диабете, а

бородавчатая ксантома часто наблюдается в сочетании с гистиоцитами при заболеваниях соединительной ткани [111].

Также в литературе встречается болезнь Ван Богерта-Шерера-Эпштейна — редкое аутосомно-рецессивное заболевание, характеризующееся аномальным отложением холестерина и холестанола в различных частях тела. Клинически проявляется постепенной задержкой физического и интеллектуального развития с переходом в имбецильность. Сухой, морщинистой, сероватого цвета кожей. Двусторонней ксантелазмой век. Множественными ксантомами кожи и сухожилий. Выпадением волос. Двусторонней юношеской или зонулярной катарактой. Остеопорозом [141].

# ГЛАВА 2. МАТЕРИАЛ И МЕТОДЫ ИССЛЕДОВАНИЯ

## 2.1 Дизайн исследования.

Дизайном диссертационной работы является одномоментное клиническое наблюдательное исследование. Исследование одобрено комитетом по этике НИИТПМ – филиала ИЦиГ СО РАН (протокол № 126 от 29 ноября 2016 г.). Все пациенты заполняли форму Информированного согласия на участие в исследовании с выполнением процедур, связанных с проводимым исследованием (в том числе с применением контрастного препарата и лучевой нагрузкой) и обработку персональных данных (рисунок 1).

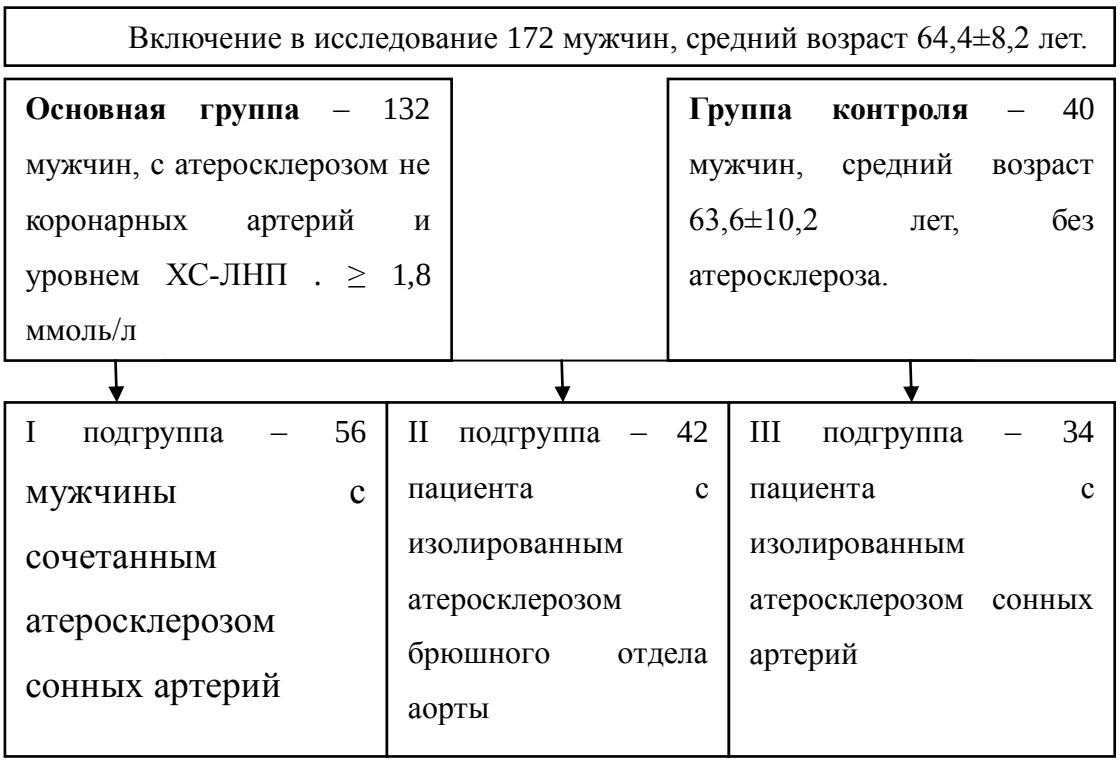


Рисунок 1 – Дизайн исследования

## 2.2 Общая характеристика обследованных пациентов.

Исследование пациентов проводилось в Федеральном государственном бюджетном учреждении «Федеральный центр нейрохирургии» Минздрава России (Новосибирск) в Отделении лучевой диагностики (заведующий отделением к.м.н., врач рентгенолог Амелин М.Е.) в период с 2017 по 2021 гг. Всего в исследование было отобрано 172 мужчин, находящихся на лечении в отделении сосудистой нейрохирургии, в возрасте 50–70 лет. Средний возраст группы 64,4±8,2 лет; средний рост 1,7±0,1 м; средний вес 87,9±17,7 кг; средний ИМТ 29,8±5,4 кг/м$^2$; средняя площадь сечения сухожилия 372,4±128,3 мм$^2$; средняя плотность сухожилия 60,9±12,2 HU; средний уровень холестерина 5,7±0,9 ммоль/л; ХС-ЛВП 1,2±0,3 ммоль/л; ТГ 1,9±0,9 ммоль/л; ХС-ЛНП 3,6±1,0 ммоль/л; Са 2,23±0,1 ммоль/л; Р 1,2±0,2 ммоль/л.

Критерии включения в основные 3 группы исследования: мужской пол; возраст 50-70 лет; гемодинамически незначимый атеросклероз некоронарных артерий (стенозы 25-49%), то есть пациенты высокого риска (Российские рекомендации, 2020); уровень ХС-ЛНП ≥ 1,8 ммоль/л для пациентов высокого риска (Российские рекомендации, 2020).

Критерии исключения: ИБС, наличие стенокардии, в том числе нестабильной стенокардии, перенесенный ИМ, чрескожное коронарное вмешательство, коронарное шунтирование, ангиопластика сонных артерий или артерий ног, каротидная эндартериоэктомия, подвздошно-бедренное, бедренно-подколенное шунтирование; эндокринные заболевания (включая сахарный диабет); ишемический инсульт давностью, менее полугода; острые и хронические инфекционные заболевания; обострение хронических неинфекционных заболеваний; острая и хроническая почечная недостаточность; онкологические заболевания; наличие «вероятной» и «определенной» СГХС по критериям Dutch Lipid Clinic Network; занятие профессиональным спортом (раннее или в настоящий момент); наличие в анамнезе аллергических реакций на контрастные

препараты; уровень клиренса креатинина менее 45 л/мин.; отказ от подписания информированного согласия.

Пациенты были отобраны в 4 группы:

1. Группа 1 – мужчины с сочетанным атеросклерозом сонных артерий, грудного и брюшного отдела аорты, подтвержденным данными компьютерной томографии (n=56);

2. Группа 2 – мужчины с изолированным атеросклеротическим поражением брюшной аорты (n=42). Наличие и распространенность атеросклероза брюшной аорты подтверждалась данными компьютерной томографии-ангиографии брюшного отдела аорты. Для подтверждения отсутствия изменений в артериях других областей проводилось ультразвуковое исследование или МСКТ-ангиография.

3. Группа 3 – мужчины с изолированным атеросклеротическим поражением сонных артерий (n=34). Наличие и распространенность атеросклероза сонных артерий подтверждалась данными компьютерной томографии-ангиографии. Для подтверждения отсутствия изменений в артериях других областей проводилось ультразвуковое исследование или МСКТ-ангиография.

4. Группа 4 (контрольная) – мужчины, сопоставимые по возрасту, у которых, поданным инструментальных методов диагностики, атеросклеротического поражения сосудов выявлено не было (n=40) (рисунок 1).

Далее общая группа была подразделена на подгруппы в зависимости от наличия или отсутствия рентгенологических признаков тендинопатии (отложения липидов или участков кальцификации).

Составлялся протокол исследования. Протокол исследования включал анамнез заболевания с оценкой факторов риска (уровень артериального давления, курение в анамнезе, избыточный вес, данные о предыдущих заболеваниях родственников первой и второй степени родства, данные о наличии заболеваний сердца и сосудов, а также других хронических неинфекционных заболеваний, наличие нарушений углеводного обмена, уровень клиренса креатинина и скорость

клубочковой фильтрации). Клинический протокол с данными инструментальных исследований включал данные объективного статуса, результаты проведенных исследований.

При первичном осмотре пациенту оценивали антропометрические данные (рост, вес, объем талии, объем бедер, индекс массы тела). Рост измеряли стоя, без верхней одежды и обуви, на стандартном ростомере. Массу тела определяли без верхней одежды и обуви на стандартных весах, прошедших метрологический контроль. Точность измерения составляла 0,1 кг. Индекс массы тела (ИМТ) вычисляли по формуле: ИМТ (кг/м$^2$) = масса (кг)/рост$^2$ (м$^2$). Использовали классификацию ожирения по ИМТ (ВОЗ, 1997): ИМТ − 18,5 − 24,9 кг/м$^2$ - нормальная масса тела, ИМТ – 25,0 − 29,9 кг/м$^2$ – избыточная масса тела, ИМТ – 30,0 − 34,9 кг/м$^2$ − I степень ожирения, ИМТ – 35,0 −39,9 кг/м$^2$ – II степень и ИМТ ≥ 40,0 кг/м$^2$ − III степень. Проводили полный физикальный осмотр, особое внимание уделялось телосложению, наличию видимых дефектов тела, нарушению координации движений, степени упитанности, степени мышечного развития и физической тренированности. Выявлялось наличие на коже патологических элементов, оценивали ригидность кожных покровов. Осмотр голеностопных суставов проводился с целью оценки их конфигурации и контуров; наличие изменений окраски кожных покровов над суставами и повышение температуры кожи расценивалось как признаки острого воспаления. Для выявления оценки ахиллова сухожилия применяли осторожную, но достаточно глубокую пальпацию, охватывая область сухожилия двумя пальцами (большим и указательным).

Перед поступлением в отделение все пациенты неоднократно наблюдались неврологом, консультировались у кардиолога, травматолога, хирурга-ортопеда и других специалистов, согласно клиническим данным и биохимическим анализам, включая липидный профиль крови и глюкозы.

В отделении пациенты прошли углубленное клиническое обследование, включающее сбор анамнеза и оценку перенесенных заболеваний и травм, как у самого пациента, так и у родственников первой и второй линии родства.

Программа исследования и протоколы (общий протокол, история болезни и протокол оценки факторов риска, клинический протокол с инструментальными исследованиями, включая МСКТ-ангиографию, протокол биохимического анализа крови) были разработаны на основе стандартизированных международных и российских критериев.

### 2.3 Инструментальные методы исследования

МСКТ-обследование пациентов

Наличие и распространенность атеросклероза оценивалась по данным мультиспиральной компьютерной томографии-ангиографии грудного отдела и/или брюшного отдела аорты и их ветвей с введением контрастного препарата Омнипак (концентрация йода 350 мг/мл) на компьютерном томографе Siemens Healthcare Somatom Definintion AS (Германия) в соответствии со стандартным протоколом. Напряжение на трубке составляло 120-140 кВ, время сканирования – 100– 200 мс, толщина среза - 0,5 мм. Радиационная нагрузка составляла 15–20 мЗв. Обработка данных проводилась на рабочей станции томографа: для визуализации аорты и ее ветвей по всей длине выполнялись трехмерные и многоплоскостные реконструкции. Сегменты сосудов с плохим качеством изображения были исключены из дальнейшего анализа. Проводилась мультиспиральная компьютерная томография-ангиография грудного отдела аорты и ее ветвей, томография-ангиография брюшного отдела аорты и ее ветвей, томография-ангиография сонных артерий по стандартному протоколу исследования сосудов.

При МСКТ с ангиоконтрастированием оценивалась структура бляшки. Бляшки с липидным или липидно-фиброзным компонентом без включения кальция относили к бляшкам низкой плотности (60—70 единиц Хаунсфильда). В составе атеросклеротических бляшек средней плотности преобладает липидно-фиброзно-тканевый компонент с включением участков кальцификация, занимающих небольшой процент общего объема бляшки. Плотность таких бляшек – 120-130 единиц Хаунсфильда. Атеросклеротические бляшки высокой

плотности характеризуется наличием в ее структуре минимального липидного компонента, относительно небольшого липидно-фиброзно-тканевого компонента и доминирующего в объемном отношении кальциевого компонента. Так как доминирующий кальцифицированный компонент имеет высокие плотностные характеристики, то такая бляшка имеет высокую плотность. Во всей группе обследованных встречались лица с атеросклеротическими бляшками всех трех типов, причем у одного пациента могли быть бляшки разных типов (рисунок 2).

Рисунок 2 – Комбинированная атеросклеротическая бляшка брюшного отдела аорты.

Исследования коронарных артерий не проводилось в связи с отсутствием клинических жалоб, диагноза ишемической болезни сердца и сопутствующих состояний, а также в связи с отсутствием у пациентов при нативном исследовании данных за наличие отложений кальция в проекции хода правой коронарной артерии (ПКА), огибающей артерии (ЛОКА) и нисходящей (ЛНКА) ветви левой коронарной артерии. Также исследование несет в себе необходимость введения контрастного препарата и высокую дозовую нагрузку.

Исследование артерий нижних конечностей проводилось в сочетании с исследованием брюшного отдела аорты, однако достоверного стенотического поражения артерий нижних конечностей выявлено не было.

Данные обрабатывали с помощью программного обеспечения рабочей станции томографа: для визуализации сосудов выполнялось построение мультипланарных и трехмерных реконструкций.

Оценка ахилловых сухожилий, их структуры, плотности, размеров проводилась по данным мультиспиральной компьютерной томографии. Так как наименее кровоснабжаемым отделом сухожилия является его средняя часть, оценка площади сечения сухожилия проводилась в этой области. После построения мультипланарной реконструкции в сагиттальной проекции был измерен вертикальный размер сухожилия от места его отхождения от камбаловидной мышцы до прикрепления к пяточному бугру. Этот размер делился пополам и в этой точке измерялся сагиттальный и поперечный размер. Площадь сечения сухожилия определяли по формуле $S(мм^2)$ = сагиттальный размер*поперечный размер*π. Если в сухожилие имелся участок локального утолщения, поперечный и сагиттальный размер оценивали в области наибольшего утолщения. Оценивалась средняя площадь обоих сухожилий. Плотность ткани сухожилия в единицах Хаунсфилда измеряли в нескольких участках, оценивали среднее значение (рисунок 3). Рентгенологическими критериями диагностики тендиноматоза являлось утолщение сухожилия, уплотнение сухожилия и наличие отграниченных включений, имеющих рентгенологическую плотность в пределах или около-100 HU (жир) или наоборот более 300 HU (кальцинат).

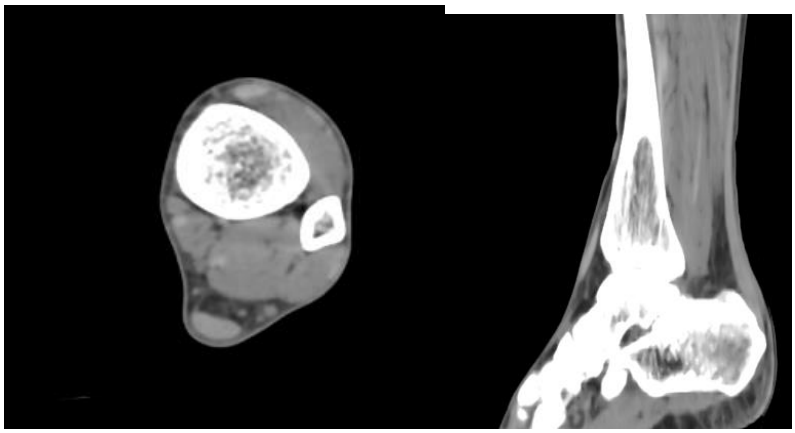

Рисунок 3 – МСКТ-голеностопного сустава в аксиальной и сагиттальной проекции.

Ультразвуковое обследование.

Для подтверждения отсутствия изменений в других бассейнах выполнялось УЗИ-исследование сосудов в В-режиме с цветовым допплеровским картированием. Степень атеросклероза оценивали по (1) тяжести стеноза (минимальный <25%, легкий 25-50%, умеренный 50-70%, тяжелый>70%), (2) наличии смешанной бляшки, (3) наличии точечных кальцификации в бляшке.

Ультразвуковое сканирование сонных артерий, брюшного отдела аорты было выполнено в В-режиме с цветовым допплеровским картированием потоков линейным датчиком 7МГц на ультразвуковой системе Siemens Acuson (Германия). Артерии обследовали в продольной и поперечной проекциях с целью выявления сечения, в котором атеросклеротическая бляшка имела наибольший размер. Процент стеноза определяли в зоне максимального сужения просвета артерии. Гемодинамически значимым считали стеноз ≥ 50% диаметра. В В-режиме определяли толщину интимо-медиального комплекса в трех точках на отрезке в 1,0 см с вычислением среднего значения. Нормальными значениями считали ТИМ <0,9 мм.

### 2.4 Биохимические и антропометрические исследования

Однократный забор крови из локтевой вены проводился натощак через 12 ч после приема пищи. Показатели в крови липидного профиля (общий ХС, ТГ, ХС-

ЛВП), глюкозы измеряли энзиматическим методом с использованием стандартных реактивов TermoFisher на автоматическом биохимическом анализаторе KoneLab 30i (Финляндия). Показатель ХС-ЛНП рассчитывали по формуле Фридвальда. Пересчет глюкозы сыворотки крови в глюкозу плазмы крови осуществлялся по формуле: глюкоза плазмы (ммоль/л) = -0,137+1,047 х глюкоза сыворотки (ммоль/л).

Измерение АД проводилось трижды с интервалом в две минуты на правой руке в положении сидя после 5-минутного отдыха с помощью автоматического тонометра Omron M5-I с регистрацией среднего значения 3-х измерений. Артериальную гипертензию (АГ) регистрировали при систолическом АД (САД) ≥140 мм рт.ст. и/или диастолического АД (ДАД) ≥90 мм рт.ст. Курящими табачные сигареты считались лица, выкуривающие хотя бы одну сигарету в сутки. Расчет индекса массы тела (ИМТ) проводился по формуле: масса тела (кг), деленная на квадрат роста ($м^2$). Повышенным ИМТ считали >25 кг/$м^2$, ожирением считали ИМТ ≥30 кг/$м^2$ [Рекомендации ESC/EAS, J. Atherosclerosis, 2019].

### 2.5 Статистическая обработка

Статистическая обработка данных проводилась с использованием программного пакета SPSS (версия 13.0) и включала в себя создание базы данных, проверку качества подготовки информации и статистический анализ данных. Для проверки гипотезы о нормальном распределении показателей использовался критерий Шапиро-Уилка. Непрерывные переменные представлены в виде Me (медианы) и [25%; 75%], где 25% - 1-й квартиль; 75% - 3-й квартиль; сравнение в группах производилось с помощью критерия Манна-Уитни (в силу ненормального распределения показателей и небольшого количества наблюдений в подгруппах). Категориальные переменные представлены в виде абсолютных и относительных частот (n (%)); соотношение долей оценивалась с использованием теста $\chi 2$ Пирсона. Для оценки корреляционной связи использовался критерий Спирмана. Был выполнен ROC-анализ с целью определения оптимального порога

отсечения (opТИMal cut-off value) уровней кальция, фосфора, ХС-ЛНП для идентификации наличия участков отложения кальция и участков отложения липидов в структуре сухожилия. Для оценки изменения структуры ахиллова сухожилия была применена модель многофакторного логистического анализа, где в качестве зависимой переменной были взяты наличие/отсутствие участков отложения кальция; наличие/отсутствие участков отложения липидов; а в качестве независимых показателей были взяты возраст, ИМТ, ХС-ЛНП, ГПН, Ca, P. Были проанализированы модели множественной линейной регрессии, где в качестве зависимых показателей были взяты изменения структуры ахиллова сухожилия, такие как площадь сечения сухожилия и плотность сухожилия, а в качестве независимых переменных были взяты возраст, ИМТ, уровни в крови общего ХС, ХС-ЛВП, ГПН, Ca, P. Уровень статистической значимости различий определялся при $p<0,05$.

Объем выборки рассчитывался при помощи формулы:

$$N = \frac{(z^2 * p(1-p))/e^2)}{1 + (z^2 * \frac{p(1-p)}{e^2 N})}$$

N –объем выборки

e – погрешность

z – коэффициент отклонения

По этой формуле минимальный объем выборки пациентов указанного высокого риска составил 90 человек.

# ГЛАВА 3. РЕЗУЛЬТАТЫ СОБСТВЕННЫХ ИССЛЕДОВАНИЙ

## 3.1 Клинические особенности мужчин с гиперлипидемией и атеросклерозом артериальной стенки различной локализации

Согласно данным таблицы 1, различий по возрасту пациентов между 4-мя сформированными группами не было.

Индекс массы тела у мужчин с распространенным атеросклеротическим поражением сосудов, у мужчин с изолированным атеросклерозом брюшного отдела аорты и у мужчин с изолированным атеросклерозом сонных артерий был выше, чем у мужчин контрольной группы в 1,2, 1,1 и 1,1 раза, соответственно. Такие же различия между группами выявлены и в отношении веса пациентов. Распространенность ожирения у мужчин с мультифокальным атеросклеротическим поражением сосудов и у мужчин с изолированным атеросклерозом сонных артерий были выше в сравнении с показателями в контрольной группе в 2,1 и 2,3 раза, соответственно. Окружность бедер у мужчин с распространенным атеросклеротическим поражением сосудов, у мужчин с изолированным атеросклерозом брюшного отдела аорты и у мужчин с изолированным атеросклерозом сонных артерий была больше, чем у мужчин контрольной группы в 1,05 раза. (Таблица 1, Рисунок 4).

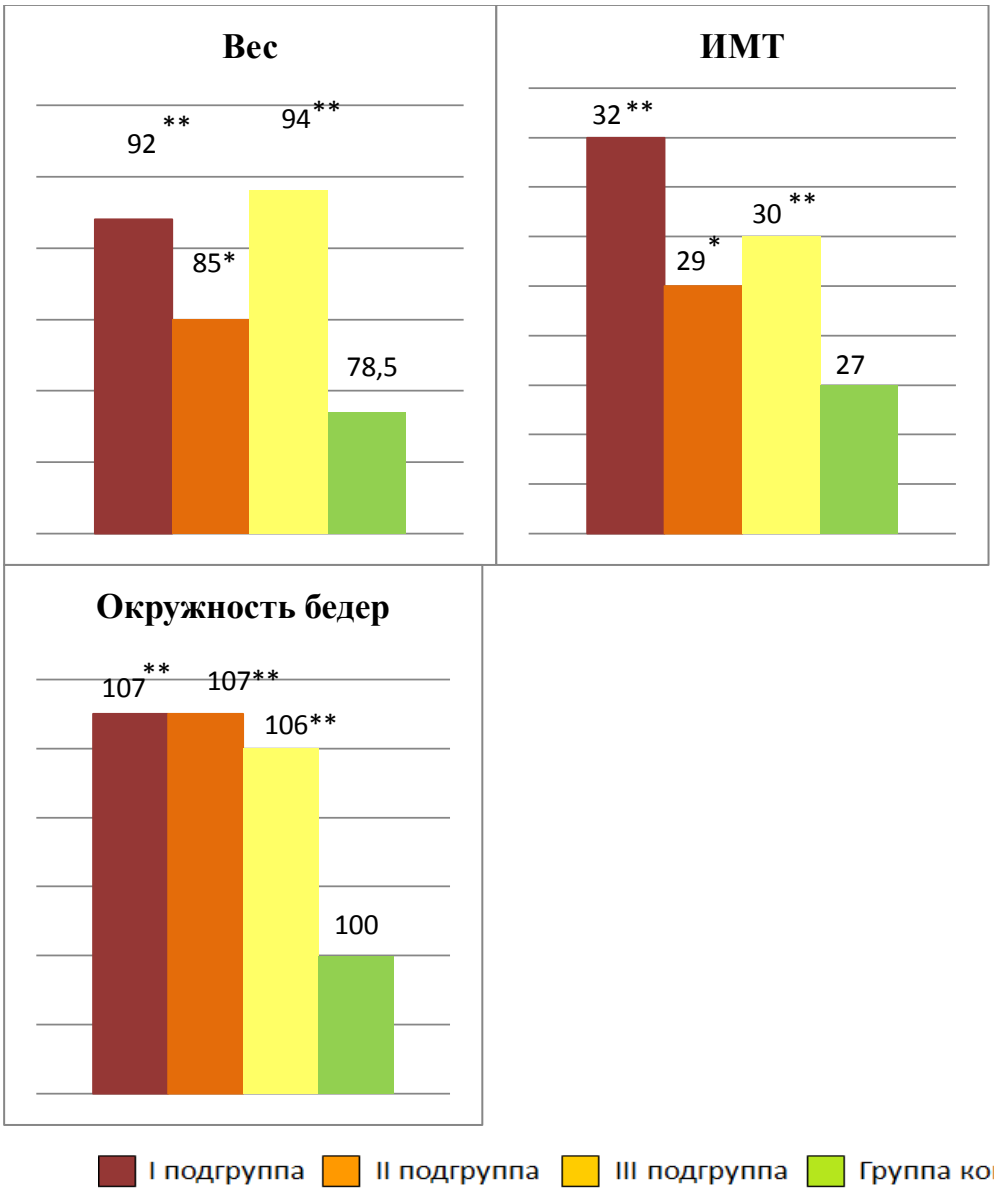


Примечание: * - p <0,05, ** - p <0,01 - при сравнении с группой контроля. I подгруппа - мужчины с мультифокальным атеросклерозом, II подгруппа - мужчины с изолированным атеросклерозом брюшной аорты, III подгруппа - мужчины с изолированным каротидным атеросклерозом

Рисунок 4 – Соотношение антропометрических показателей в различных исследуемых группах

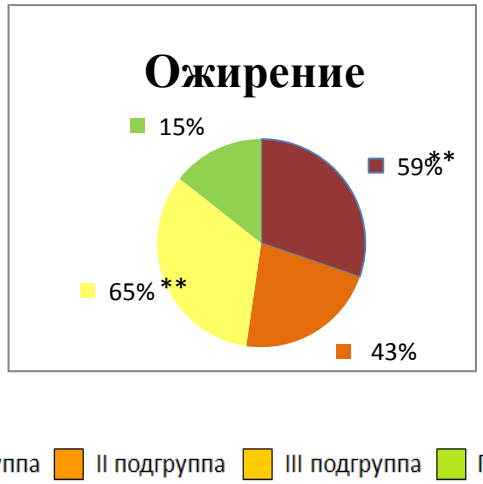


Примечание: * - p <0,05, ** - p <0,01 - при сравнении с группой контроля. I подгруппа - мужчины с мультифокальным атеросклерозом, II подгруппа - мужчины с изолированным атеросклерозом брюшной аорты, III подгруппа - мужчины с изолированным каротидным атеросклерозом

Рисунок 5 – Процентное распределение наличия ожирения в различных группах.

Распространенность АГ и уровень диастолического АД у мужчин с мультифокальным атеросклеротическим поражением сосудов были выше в 1,5 и 1,1 раза, соответственно, в сравнении с мужчинами с изолированным атеросклерозом сонных артерий (рисунок 6).

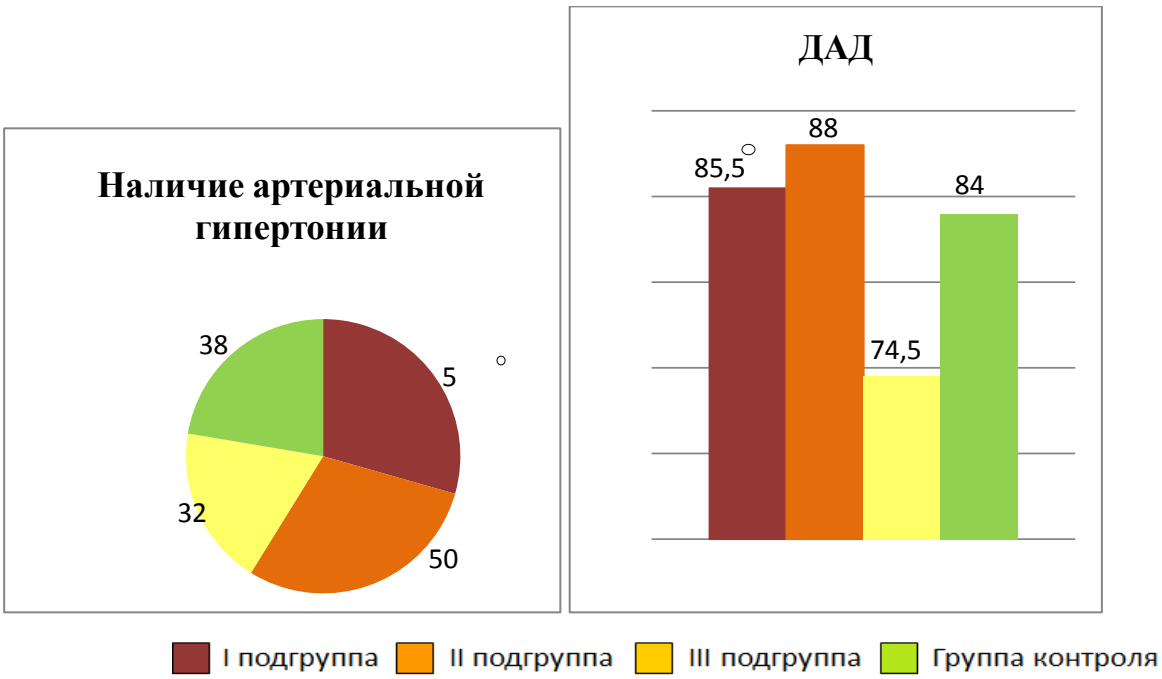


Примечание: °- p <0,05 - при сравнении подгруппы I с подгруппой III. I подгруппа - мужчины с мультифокальным атеросклерозом, II подгруппа - мужчины с изолированным атеросклерозом брюшной аорты, III подгруппа - мужчины с изолированным каротидным атеросклерозом

Рисунок 6 – Процентное распределение наличия артериальной гипертензии в различных группах. Соотношение уровня диастолического давления в различных исследуемых группах.

Уровень глюкозы крови у мужчин с распространенным атеросклеротическим поражением сосудов, у мужчин с изолированным атеросклерозом брюшного отдела аорты и у мужчин с изолированным атеросклерозом сонных артерий был выше, чем у мужчин контрольной группы в 1,1 раза (рисунок 7).

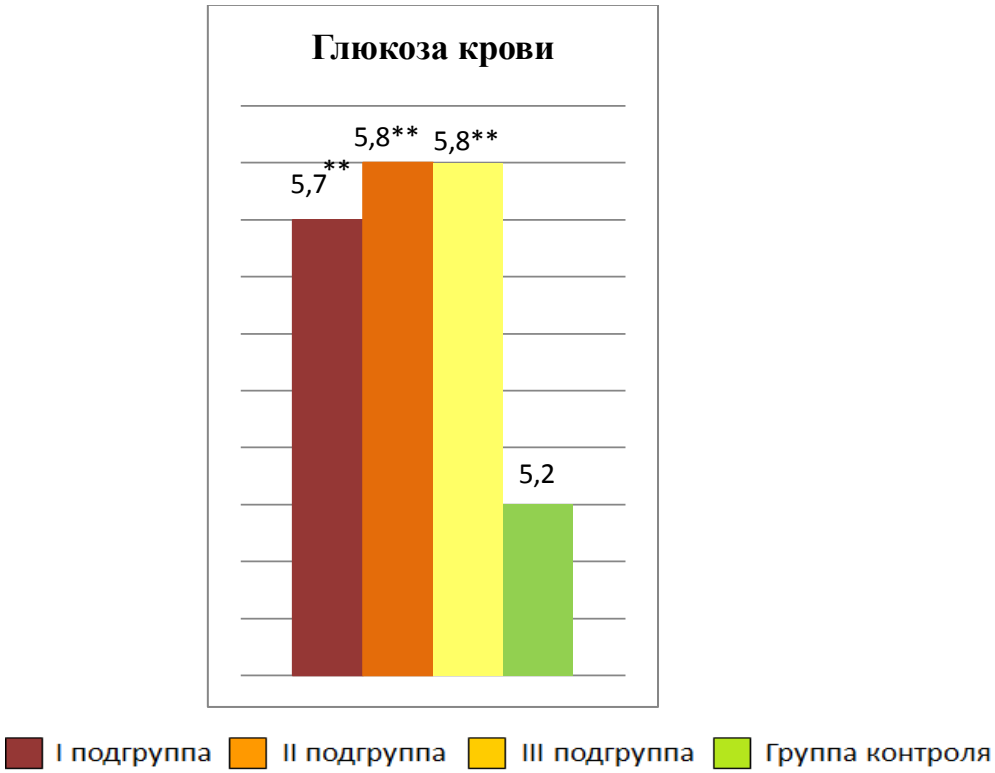


Примечание: * - p <0,05, ** - p <0,01 - при сравнении с группой контроля. I подгруппа - мужчины с мультифокальным атеросклерозом, II подгруппа - мужчины с изолированным атеросклерозом брюшной аорты, III подгруппа - мужчины с изолированным каротидным атеросклерозом

Рисунок 7 – Соотношение уровня глюкозы крови натощак в различных исследуемых группах

Один человек (2%) из мужчин с распространенным атеросклеротическим поражением сосудов, 10 человек (24%) из мужчин с изолированным атеросклерозом брюшного отдела аорты, 4 человека (12%) из мужчин с изолированным атеросклерозом сонных артерий и 1 человек (3%) из мужчин контрольной группы принимали статины.

Таким образом, у мужчин с атеросклеротическим поражением сосудов зафиксированы более высокие уровни в крови глюкозы, показатели ИМТ, окружности бедер и более высокая распространенность ожирения по сравнению с мужчинами без атеросклеротического поражения артерий.

Таблица 1 – Клиническая характеристика обследованных мужчин (Me [25%; 75%]) или (количество человек, %)

| Параметры | Группа 1 | Группа 2 | Группа 3 | Группа 4 | $P_{1-4}$ | $P_{2-4}$ | $P_{3-4}$ | $P_{1-2}$ | $P_{1-3}$ |
|---|---|---|---|---|---|---|---|---|---|
| Возраст (лет) | 64,5 [60,0;73,75] | 64,0 [60,75;66,0] | 60,0 [59,0;64,0] | 63,5 [57,0;68,75] | 0,9 | 0,79 | 0,211 | 0,9 | 0,06 |
| ИМТ (кг/м$^2$) | 32,0 [28,3;34,8] | 29,0 [26,8;33,0] | 30,0 [26,3;33,0] | 27,0 [24,0;31,8] | **0,001** | **0,028** | **0,005** | 0,059 | 0,220 |
| Ожирение (ИМТ ≥30) кг/м$^2$ | 33 (59%) | 18 (43%) | 22 (65%) | 11 (28%) | **0,002** | 0,111 | **0,011** | 0,085 | 0,430 |
| Вес (кг) | 92,0 [80,8;100,0] | 85,0 [74.5;97,5] | 94,0 [80,3;104,0] | 78,5 [69,8;88,5] | **0,001** | **0,035** | **0,001** | 0,169 | 0,390 |
| Окружность талии (см) | 99,0 [83,3;104] | 98,0 [86,0;104,3] | 98,5 [86,0;105,8] | 92,5 [82,3;101,0] | 0,167 | 0,055 | 0,065 | 0,846 | 0,634 |
| Окружность бедер (см) | 106,5 [101,0;110,8] | 106,5 [103,0;110,0] | 106,0 [103,0;110,0] | 100,0 [92,5;107,0] | **0,002** | **0,001** | **0,002** | 0,926 | 0,873 |
| Наличие АГ | 28 (50%) | 21 (50%) | 11 (32%) | 15 (38%) | 0,157 | 0,180 | 0,237 | 0,581 | **0,022** |
| САД, мм рт. ст. | 137,0 [118,0;158,0] | 142,0 [115,0;156,3] | 124,5 [111,3;150,8] | 127,5 [113,5;148,8] | 0,107 | 0,114 | 0,680 | 0,926 | 0,53 |
| ДАД, мм рт. ст. | 85,5 [75,0;100;0] | 88,0 [78,5;98,3] | 74,5 [70,3;93,0] | 84,0 [75,3;93,8] | 0,477 | 0,156 | 0,083 | 0,658 | **0,006** |
| Глюкоза, ммоль/л | 5,7 [5.2;6.2] | 5,8 [5,5;6,3] | 5,8 [5,4 ;6,2] | 5,2 [4,9;5,3] | **0,001** | **0,001** | **0,001** | 0,132 | 0,660 |
| Курение | 12 (21%) | 11 (26%) | 5 (15%) | 4 (10%) | 0,113 | 0,052 | 0,500 | 0,377 | 0,196 |

Примечание: ИМТ-индекс массы тела, ОТ-объем талии, ОБ-объем бедер, САД-систолическое артериальное давление, ДАД-диастолическое артериальное давление, ОХС-общий холестерин, ТГ – триглицериды, ХС-ЛНП – холестерин липопротеинов низкой плотности, ХС-ЛВП – холестерин липопротеинов высокой плотности Са-кальций, Р-фосфор, глюкоза-уровень глюкозы плазмы натощак; р-степень статистической значимости

## 3.2 Особенности липидного профиля крови у мужчин с гиперлипидемией и атеросклерозом артериальной стенки различной локализации

Мы провели сравнительный анализ липидного профиля крови между группами обследованных мужчин.

При сравнении групп лиц с атеросклерозом и без атеросклероза выявлено, что уровень общего ХС крови был в 1,2 раза выше в группе с распространенным атеросклеротическим поражением сосудов, чем в группе контроля; в 1,06 раза выше в группе с изолированным атеросклеротическим поражением брюшной аорты, чем в группе контроля; в 1,1 раза выше в группе с изолированным атеросклеротическим поражением сонных артерий, чем в группе контроля. Кроме того, уровень общего ХС был выше в группе с распространенным атеросклеротическим поражением сосудов, чем в группе с изолированным атеросклеротическим поражением брюшной аорты и в группе с изолированным атеросклеротическим поражением сонных артерий в 1,15 и 1,07 раза, соответственно (таблица 2, рисунок 7).

У мужчин с распространенным атеросклеротическим поражением сосудов уровень ХС-ЛНП был выше в 1,5 раза, чем в группе контроля; в группе изолированного атеросклероза брюшного отдела аорты в 1,15 раза выше, чем в группе контроля; в группе изолированного атеросклероза сонных артерий в 1,1 раза выше, чем в группе контроля. Кроме того, уровень ХС-ЛНП был выше в группе с распространенным атеросклеротическим поражением сосудов, чем в группе с изолированным атеросклеротическим поражением брюшной аорты и в группе с изолированным атеросклеротическим поражением сонных артерий в 1,3 и 1,3 раза, соответственно (таблица 2, рисунок 8).

В группе с распространенным атеросклеротическим поражением сосудов уровень ТГ был выше в 1,25 раза, чем в группе контроля и выше в 1,4 раза выше,

чем в группе с изолированным атеросклеротическим поражением сонных артерий (таблица 2, рисунок 8).

В группе с распространенным атеросклеротическим поражением сосудов уровень ХС-ЛВП был в 1,2 раза ниже, чем в группе контроля и в 1,25 раза ниже, чем в группе с изолированным атеросклеротическим поражением брюшной аорты. Кроме того, в группе с изолированным атеросклеротическим поражением сонных артерий уровень ХС-ЛВП был также ниже в 1,1 раза, чем в группе контроля (таблица 2, рисунок 8).

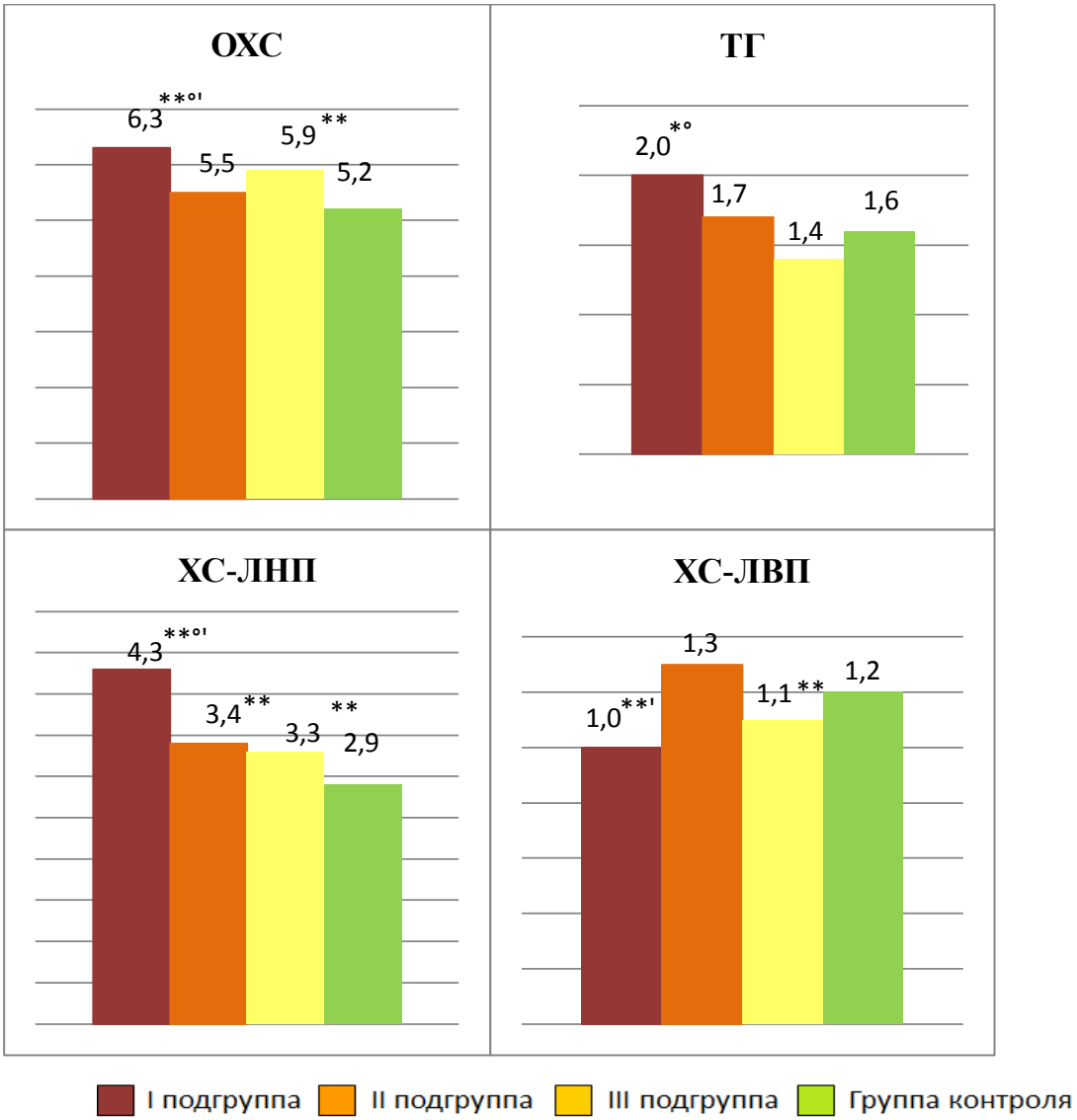


Примечание: * - p <0,05, ** - p <0,01 - при сравнении с группой контроля; ° - p <0,05 при сравнении с группы 1 с группой 3; ' - p <0,05 при сравнении с группы 1 с группой 2. I подгруппа - мужчины с мультифокальным атеросклерозом, II подгруппа - мужчины с изолированным атеросклерозом брюшной аорты, III подгруппа - мужчины с изолированным каротидным атеросклерозом

Рисунок 8 – Соотношение показателей липидного обмена в различных исследуемых группах.

Различий между группами в уровнях в крови Са и Р нами выявлено не было.

Таким образом, у мужчин с распространенным/мультифокальным атеросклеротическим поражением сосудов зафиксированы наиболее высокие уровни в крови общего ХС и ХС-ЛНП по сравнению не только с мужчинами без атеросклеротического поражения артерий, но и, по сравнению, с мужчинами или

с изолированным атеросклеротическим поражением брюшной аорты, или с изолированным поражением сонных артерий. Полученный результат указывает на прямую ассоциацию между уровнем в крови общего ХС и ХС-ЛНП, и количеством атеросклеротически пораженных артерий (кроме коронарных).

Таблица 2 – Основные показатели липидного обмена у обследованных лиц (Me [25%; 75%])

| Параметры | Подгруппа 1 Мультифокальный атеросклероз n=56 | Подгруппа 2 Атеросклероз брюшной аорты n=42 | Подгруппа 3 Каротидный атеросклероз n=34 | Группа 4 Контроль n=40 | $P_{1-4}$ | $P_{2-4}$ | $P_{3-4}$ | $P_{1-2}$ | $P_{1-3}$ |
|---|---|---|---|---|---|---|---|---|---|
| ОХС (ммоль/л) | 6,3 [6,0; 6,8] | 5,5 [4,88; 6,4] | 5,9 [5,5; 6,0] | 5,2 [4,4; 5,6] | **0,0001** | 0,05 | **0,0001** | **0,0002** | **0,0001** |
| ХС-ЛВП (ммоль/л) | 1,0 [0,9; 1,3] | 1,25 [1,0; 1,6] | 1,1 [0,8; 1,4] | 1,2 [1,1; 1,6] | **0,024** | 0,9 | **0,016** | **0,036** | 0,9 |
| ТГ (ммоль/л) | 2,0 [1,63; 2,75] | 1,65 [1,65; 2,03] | 1,4 [1,0; 1,9] | 1,6 [1,43; 2,08] | **0,03** | 0,9 | 0,074 | 0,07 | **0,01** |
| ХС-ЛНП (ммоль/л) | 4,3 [3,53; 4,8] | 3,35 [2,68; 4,5] | 3,3 [3,0; 3,8] | 2,9 [2,33; 3,58] | **0,001** | **0,03** | **0,007** | **0,002** | **0,001** |
| Са (ммоль/л) | 2,26 [2,13;2,31] | 2,29 [2,2; 2,34] | 2,3 [2,0; 2,3] | 2,21 [2,13; 2,3] | 0,23 | 0,09 | 0,378 | 0,84 | 0,9 |
| Р (ммоль/л) | 1,2 [1,1; 1,26] | 1,17 [1,1; 1,3] | 1,2 [1,1; 1,3] | 1,18 [1,09; 1,3] | 0,74 | 0,97 | 0,765 | 0,87 | 0,3 |

Примечание: ОХС-общий холестерин, ТГ – триглицериды, ХС-ЛНП – холестерин липопротеинов низкой плотности, ХС-ЛВП – холестерин липопротеинов высокой плотности Са-кальций, Р-фосфор; р-степень статистической значимости

### 3.3 Особенности строения ахиллова сухожилия у мужчин с гиперлипидемией и атеросклерозом артериальной стенки различной локализации

Мы провели сравнительный анализ строения ахиллова сухожилия между группами обследованных мужчин.

У мужчин с распространенным/мультифокальным атеросклеротическим поражением сосудов площадь сечения сухожилия была в 1,6 раза больше, чем в контрольной группе, в 1,3 раза больше, чем у мужчин с изолированным атеросклеротическим поражением брюшной аорты и в 1,1 раза больше, чем у мужчин с изолированным атеросклеротическим поражением сонных артерий (Таблица 3, рисунок 9).

Плотность ахиллова сухожилия у мужчин с распространенным атеросклеротическим поражением сосудов была выше в 1,2 раза больше, чем у мужчин контрольной группы и у мужчин с изолированным атеросклеротическим поражением брюшной аорты, а также в 1,1 раза больше, чем у мужчин с изолированным атеросклеротическим поражением сонных артерий (Таблица 3, рисунок 9).

У мужчин с распространенным/мультифокальным атеросклеротическим поражением сосудов количество случаев отложения кальцификатов в сухожилии было в 2,8 раза больше, чем в контрольной группе, в 2,2 раза больше, чем у мужчин с изолированным атеросклеротическим поражением брюшной аорты и в 2,5 раза больше, чем у мужчин с изолированным атеросклеротическим поражением сонных артерий (Таблица 3, рисунок 10).

При сравнении количества случаев отложения липидов в ахилловом сухожилии статистически значимой разницы между группами выявлено не было.

Таким образом, у мужчин с распространенным/мультифокальным атеросклеротическим поражением сосудов зафиксированы наиболее высокие показатели S сечения и плотности ахиллова сухожилия, а также распространенность отложения в нем кальцификатов по сравнению не только с

мужчинами без атеросклеротического поражения артерий, но и по сравнению с мужчинами или с изолированным атеросклеротическим поражением брюшной аорты, или с изолированным поражением сонных артерий. Полученный результат указывает на прямую ассоциацию между структурными изменениями ахиллова сухожилия и количеством атеросклеротически пораженных артерий (кроме коронарных).

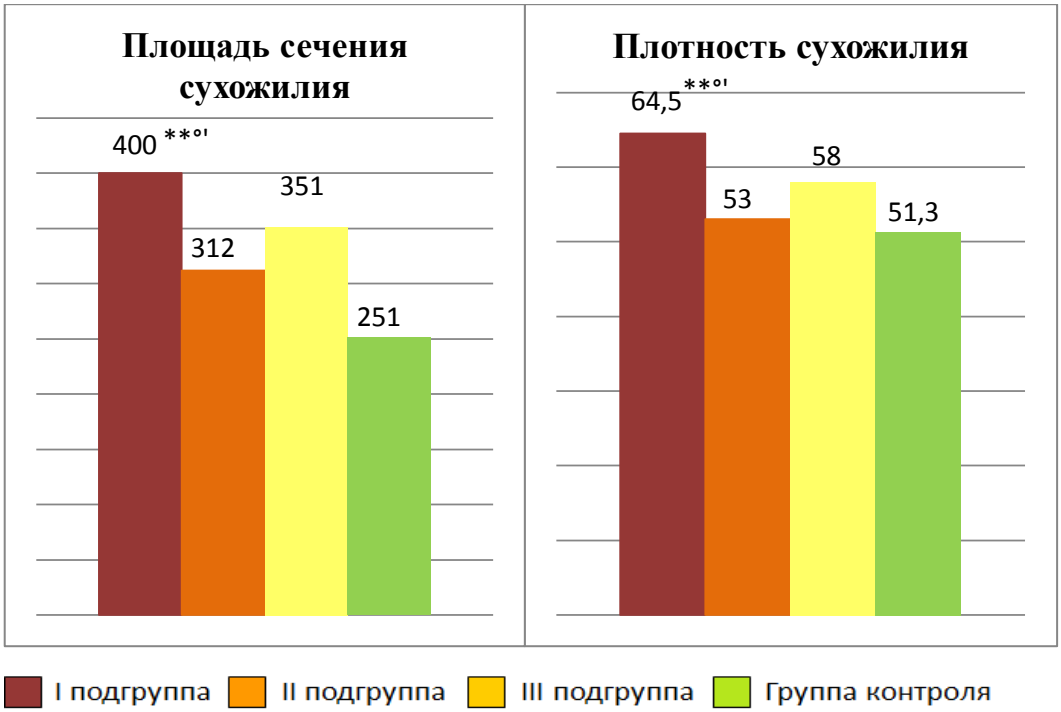


Примечание: * - p <0,05, ** - p <0,01 - при сравнении с группой контроля; ° - p <0,05 при сравнении с группы 1 с группой 3; ' - p <0,05 при сравнении с группы 1 с группой 2. I подгруппа - мужчины с мультифокальным атеросклерозом, II подгруппа - мужчины с изолированным атеросклерозом брюшной аорты, III подгруппа - мужчины с изолированным каротидным атеросклерозом

Рисунок 9 – Соотношение показателей площади и плотности ахиллова сухожилия в различных исследуемых группах.

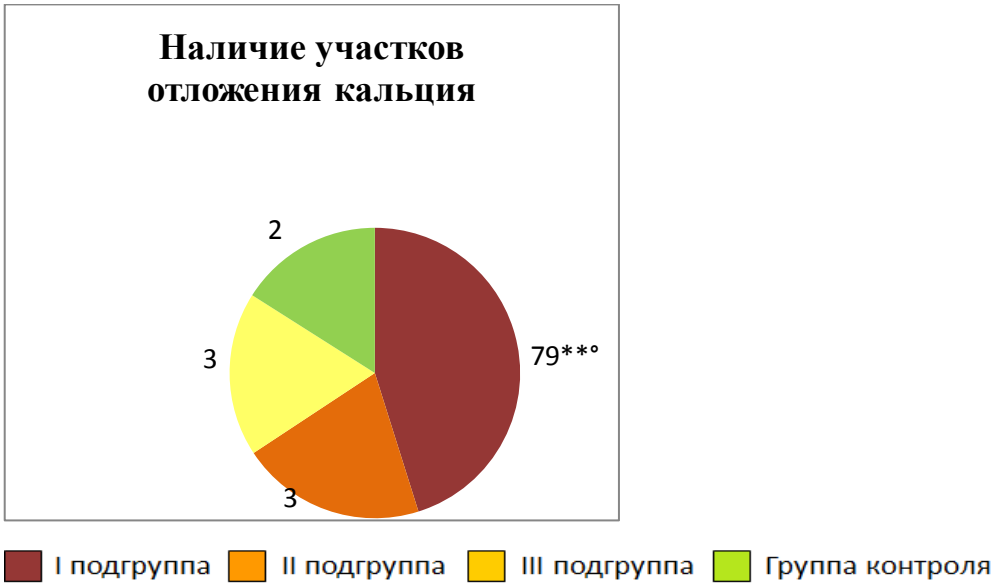


Примечание: * - p <0,05, ** - p <0,01 - при сравнении с группой контроля; ° - p <0,05 при сравнении с группы 1 с группой 3; ' - p <0,05 при сравнении с группы 1 с группой 2. I подгруппа - мужчины с мультифокальным атеросклерозом, II подгруппа - мужчины с изолированным атеросклерозом брюшной аорты, III подгруппа - мужчины с изолированным каротидным атеросклерозом

Рисунок 10 – Частота отложений участков кальция в ахилловых сухожилиях в зависимости от локализации атеросклероза.

### 3.4 Факторы, ассоциированные с изменениями в строении ахиллова сухожилия, у мужчин с гиперлипидемией и атеросклерозом артериальной стенки различной локализации

На первом этапе анализа факторов, ассоциированных с изменениями в строении ахиллова сухожилия, мы провели сравнительный анализ клинико-биохимических характеристик между группами мужчин с и без наличия отложений кальцификатов или липидов в ахилловых сухожилиях.

Согласно данным таблицы 4, мужчины с имеющимися отложениями кальция в ахилловых сухожилиях были старше в 1,06 раза. У них было выше ДАД в 1,1 раза, больше площадь сечения и плотность ткани сухожилий в 1,2 раза, а также выше уровни в крови общего ХС и ХС-ЛНП в 1,1 раза и кальция в 1,05 раза

по сравнению с мужчинами без отложений кальция в ахилловых сухожилиях (таблица 4, рисунок 10, 11).

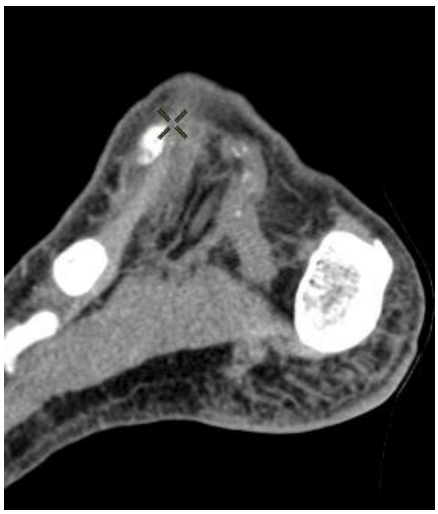

Рисунок 11 – МСКТ голеностопного сустава. Участок отложения кальция в сухожилии.

Таблица 3 – Структурные особенности ахиллова сухожилия у обследованных лиц (Me [25%; 75%]) или (количество человек, %)

| Параметры | Подгруппа 1 Мультифокальный атеросклероз n=56 | Подгруппа 2 Атеросклероз брюшной аорты n=42 | Подгруппа 3 Каротидный атеросклероз n=34 | Группа 4 Контроль n=40 | $P_{1-4}$ | $P_{2-4}$ | $P_{3-4}$ | $P_{1-2}$ | $P_{1-3}$ |
|---|---|---|---|---|---|---|---|---|---|
| Площадь сечения сухожилия ($мм^2$) | 400,4 [339,9; 547,5] | 312,4 [197,0; 400,7] | 350,7 [254,8; 396,1] | 251,0 [231,8;278,6] | **0,025** | 0,47 | 0,488 | **0,0002** | **0,047** |
| Плотность сухожилия (HU) | 64,5 [56,25; 74,0] | 53,0 [46,37; 62,63] | 58,0 [53,0; 63,5] | 51,25 [46,0; 54,0] | **0,022** | 0,17 | 0,467 | **0,0003** | **0,048** |
| Отложения кальцификатов в сухожилии | 41 (79%) | 15 (36%) | 11 (32%) | 11 (28%) | **0,001** | 0,288 | 0,599 | **0,001** | **0,001** |
| Отложения липидов в сухожилии | 12 (21%) | 8 (19%) | 14 (41%) | 11 (28%) | 0,327 | 0,260 | 0,315 | 0,489 | 0,107 |

Таблица 4 – Влияние клинико-биохимических показателей на наличие участков отложения кальция в сухожилиях (Me [25%; 75%]).

| Показатели | Нет участков отложений кальция в сухожилиях (n=95) | Есть участки отложений кальция в сухожилиях (n=77) | P |
|---|---|---|---|
| **Возраст, лет** | **60,5 [58,0; 65,0]** | **64,0 [61,0; 73,3]** | **0,001** |
| Вес, кг | 85,0 [76,0; 95,8] | 89,0 [76,5; 100,0] | 0,197 |
| ИМТ кг/м$^2$ | 29,0 [26,0; 33,0] | 31,0 [27,0; 34,0] | 0,259 |
| ОТ, см | 97,0 [86,0; 102,0] | 98,5 [86,0; 105,0] | 0,413 |
| ОБ, см | 105,0 [99,0; 110,0] | 105,0[101,0;110,0] | 0,739 |
| САД, мм.рт.ст. | 126,5[115,0;151,0] | 143,0[117,8;155,3] | 0,610 |
| **ДАД, мм.рт.ст.** | **80,5 [74,0; 93,0]** | **90,0 [75,8; 99,3]** | **0,004** |
| **Площадь сечения сухожилия, мм$^2$** | **330,5 [228,4; 398,3]** | **406,6[351,7;536,9]** | **0,001** |
| **Плотность ткани сухожилия, ед.Х** | **53,0 [47,0; 62,5]** | **66,0 [61,5; 74,0]** | **0,001** |
| **Общий ХС, ммоль/л** | **5,4 [5,0; 6,1]** | **6,1 [5,7; 6,6]** | **0,001** |
| ХС-ЛВП, ммоль/л | 1,1 [0,9; 1,4] | 1,1 [0,9; 1,6] | 0,366 |
| ТГ, ммоль/л | 1,6 [1,2; 2,0] | 1,8 [1,5; 2,3] | 0,052 |
| **ХС-ЛНП, ммоль/л** | **3,3 [2,7; 3,9]** | **3,8 [3,2; 4,5]** | **0,003** |
| **Са, ммоль/л** | **2,2 [2,1; 2,3]** | **2,3 [2,2; 2,3]** | **0,001** |
| Р, ммоль/л | 1,2 [1,1; 1,3] | 1,2 [1,1; 1,3] | 0,740 |
| Глюкоза, ммоль/л | 5,6 [5,2; 6,1] | 5,7 [5,2; 6,1] | 0,692 |

Примечание: ИМТ-индекс массы тела, ОТ-объем талии, ОБ-объем бедер, САД-систолическое артериальное давление, ДАД-диастолическое артериальное давление, ОХС-общий холестерин, ТГ – триглицериды, ХС-ЛНП – холестерин липопротеинов низкой плотности, ХС-ЛВП – холестерин липопротеинов высокой плотности Са-кальций, Р-фосфор, глюкоза-уровень глюкозы плазмы натощак; р-степень статистической значимости

Согласно данным таблицы 5, мужчины с имеющимися отложениями липидов в ахилловых сухожилиях имели вес больше в 1,1 раза. У них была больше площадь сечения сухожилий в 1,2 раза, выше уровень в крови общего ХС в 1,07 раза, а также ниже в 1,1 раза уровень фосфора в крови (таблица 5, рисунок 12).

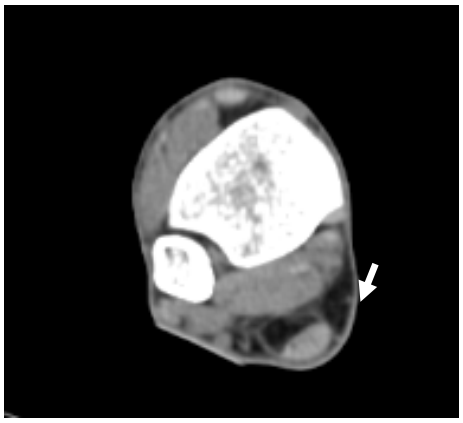

Рисунок 12 – МСКТ голеностопного сустава. Участок отложения липидов в сухожилии.

На втором этапе анализа факторов, ассоциированных с изменениями в строении ахиллова сухожилия, мы провели ROC-анализ. Был определен оптимальный порог отсечения для уровня ХС-ЛНП в 3,5 ммоль/л, который с чувствительностью 64% и специфичностью 61% свидетельствует о наличии участков отложения кальция в ахилловом сухожилии (площадь под кривой 0,628, p=0,003). Оптимальный порог отсечения для уровня кальция крови в 2,2 ммоль/л, который с чувствительностью 77% и специфичностью 51% будет показателем наличия участков отложения кальция в сухожилиях (площадь под кривой 0,647, p=0,001, рисунок 1).

Далее по проведенному однофакторному ROC-анализу был определен оптимальный порог отсечения для уровня фосфора крови в 1,35 ммоль/л, который с чувствительностью 62% и специфичностью 64% свидетельствует о наличии участков отложения липидов в ахилловом сухожилии (площадь под кривой 0,626, p= 0,001). О качестве данных моделей можно судить по значению AUC: по

экспертной шкале значения AUC в пределах 0,6-0,7 говорит о среднем качестве модели (рисунок 2).

Таблица 5 – Влияние клинико-биохимических показателей на наличие участков отложения липидов в сухожилиях (Me [25%; 75%]).

| Показатели | Нет участков отложений липидов в сухожилиях (n=127) | Есть участки отложений липидов в сухожилиях (n=45) | P |
|---|---|---|---|
| Возраст, лет | 63,0 [59,0; 65,8] | 62,0 [59,0; 65,8] | 0,590 |
| **Вес, кг** | **85,0 [75,0; 98,0]** | **93,0[81,5; 100,0]** | **0,035** |
| ИМТ кг/м$^2$ | 29,0 [25,0; 33,0] | 31,0 [27,5; 33,0] | 0,153 |
| ОТ, см | 97,0[86,0; 103,8] | 98,0[89,5; 103,0] | 0,571 |
| ОБ, см | 105,0[99,0;110,0] | 106,0[102,0;111,0] | 0,495 |
| САД, мм.рт.ст. | 127,0[115,3;154,0] | 131,0[115,0;155,5] | 0,547 |
| ДАД, мм.рт.ст. | 84,0 [75,0; 98,0] | 84,0 [74,0; 94,0] | 0,399 |
| **Площадь сечения сухожилия, мм$^2$** | **351,7[239,2;422,3]** | **412,9[352,1;507,1]** | **0,001** |
| Плотность ткани сухожилия, ед.Х | 58,0 [49,0; 67,0] | 63,0 [54,0; 72,5] | 0,122 |
| **ОХС, ммоль/л** | **5,7 [5,1; 6,2]** | **6,1 [5,6; 6,7]** | **0,005** |
| ХС-ЛВП, ммоль/л | 1,1 [0,9; 1,4] | 1,1 [0,9; 1,6] | 0,470 |
| ТГ, ммоль/л | 1,7 [1,4; 2,1] | 1,7 [1,4; 2,2] | 0,672 |
| ХС-ЛНП, ммоль/л | 3,5 [2,8; 4,3] | 3,8 [3,0; 4,4] | 0,167 |
| Са, ммоль/л | 2,3 [2,1; 2,3] | 2,3 [2,1; 2,3] | 0,170 |
| **Р, ммоль/л** | **1,2 [1,1; 1,3]** | **1,1 [1,0; 1,2]** | **0,001** |
| Глюкоза, ммоль/л | 5,7 [5,2; 6,1] | 5,5 [5,2; 6,2] | 0,657 |

Примечание: ИМТ-индекс массы тела, ОТ-объем талии, ОБ-объем бедер, САД-систолическое артериальное давление, ДАД-диастолическое артериальное давление, ОХС-общий холестерин, ТГ – триглицериды, , ХС-ЛВП – холестерин липопротеинов высокой плотности, ХС-ЛНП – холестерин липопротеинов низкой плотности, Са-кальций, Р-фосфор; р-степень статистической значимости

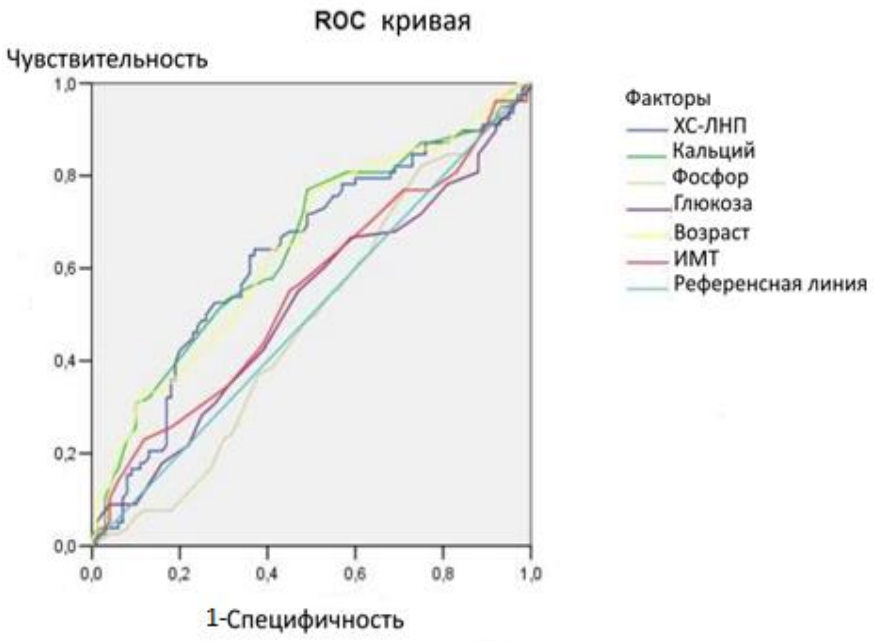


Рисунок 13. ROC-анализ для идентификации наличия кальцификатов в ахилловом сухожилии

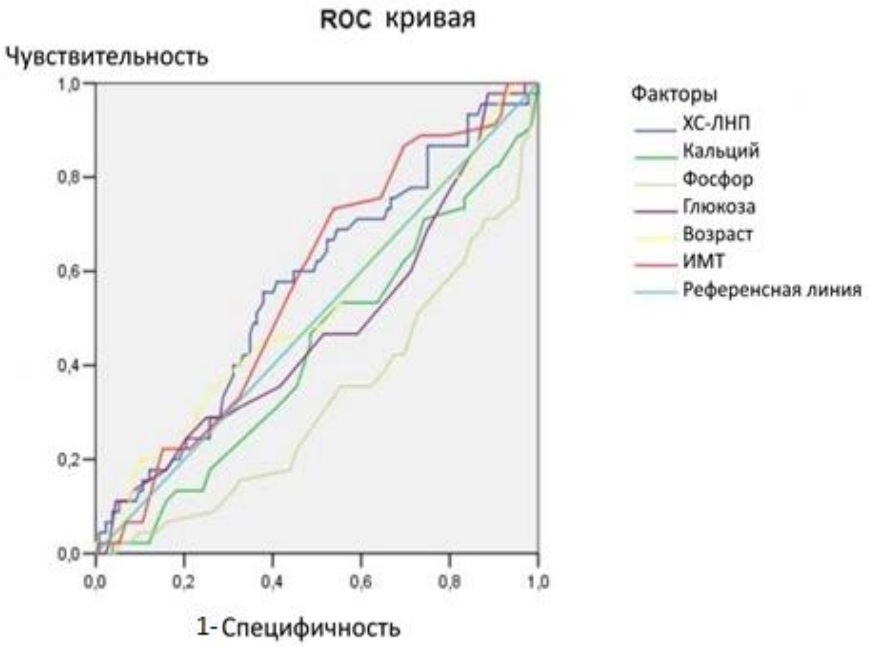


Рисунок 14 – ROC-анализ для идентификации наличия липидов в ахилловом сухожилии.

На заключительном этапе анализа факторов, ассоциированных с изменениями в строении ахиллова сухожилия, мы провели многофакторный регрессионный анализ, который в целом подтвердил результаты ROC-анализа. Многофакторный логистический регрессионный анализ показал, что повышение уровня ХС-ЛНП крови повышает шанс наличия участков отложения кальция в сухожилиях. Такая же ассоциация прослеживается с возрастом и уровнем кальция крови (Таблица 6).

Таблица 6 – Многофакторный логистический регрессионный анализ оценки влияния факторов на отложение кальция в ахилловом сухожилии

| Показатели | OR | ДИ 95% | | P |
|---|---|---|---|---|
| | | Нижний | Верхний | |
| **Возраст, на 1 год** | **1,080** | **1,035** | **1,127** | **0,001** |
| **ХС-ЛНП, на 1 ммоль/л** | **1,574** | **1,097** | **2,259** | **0,014** |
| ИМТ, на 1 кг/м$^2$ | 1,012 | 0,944 | 1,085 | 0,734 |
| Глюкоза, на 1 ммоль/л | 0,856 | 0,521 | 1,405 | 0,537 |
| **Са, на 0,1 ммоль/л** | **1,558** | **1,184** | **2,047** | **0,002** |

Примечание: ИМТ-индекс массы тела, ХС-ЛНП – холестерин липопротеинов низкой плотности, Са-кальций, р-степень статистической значимости

Анализ результатов многофакторного логистического регрессионного анализа, где наличие/отсутствие липидов в сухожилиях взято в качестве зависимой переменной, показал, что повышение уровня общего ХС крови на 1 ммоль/л повышает шанс наличия участков отложения липидов в сухожилиях, а повышение уровня фосфора на 0,1 ммоль/л снижает шанс их наличия (таблица 7).

Таблица 7 – Многофакторный логистический регрессионный анализ оценки влияния факторов на отложение липидов в ахилловом сухожилии

| Показатели | OR | ДИ 95% | | P |
|---|---|---|---|---|
| | | Нижний | Верхний | |
| Возраст, на 1 год | 1,016 | 0,969 | 1,066 | 0,503 |
| **ОХС, на 1 ммоль/л** | **1,835** | **1,119** | **3,011** | **0,016** |
| ХС-ЛВП, на 1 ммоль/л | 2,367 | 0,783 | 7,157 | 0,127 |
| ТГ, на 1 ммоль/л | 1,180 | 0,781 | 1,784 | 0,432 |
| ИМТ, на 1 кг/м$^2$ | 1,015 | 0,936 | 1,101 | 0,715 |
| ГПН, на 1 ммоль/л | 0,661 | 0,369 | 1,183 | 0,163 |
| Са, на 0,1 ммоль/л | 0,168 | 0,007 | 3,784 | 0,261 |
| **Р, на 0,1 ммоль/л** | **0,014** | **0,001** | **0,219** | **0,002** |

Примечание: ОХС-общий холестерин, ТГ – триглицериды, ИМТ-индекс массы тела, ХС-ЛВП – холестерин липопротеинов высокой плотности, ГПН – уровень глюкозы плазмы натощак, Са-кальций, Р-фосфор; р-степень статистической значимости

Таблица 8 – Ассоциации изучаемых признаков с площадью сечения ахиллова сухожилия

| Показатели | B | Std. Error | P |
|---|---|---|---|
| **Возраст, на 1 год** | **3,134** | **1,076** | **0,004** |
| **ОХС, на 1 ммоль/л** | **39,43** | **11,085** | **0,001** |
| ХС-ЛВП, на 1 ммоль/л | 10,577 | 26,006 | 0,685 |
| **ТГ, на 1 ммоль/л** | **26,3** | **9,982** | **0,009** |
| ИМТ, на 1 кг/м$^2$ | 0,376 | 1,833 | 0,838 |
| **ГПН, на 1 ммоль/л** | **-28,687** | **-0,149** | **0,039** |
| Са, на 0,1 ммоль/л | -1,461 | 1,530 | 0,528 |
| **Р, на 0,1 ммоль/л** | **-1,633** | **1,502** | **0,022** |

Примечание: ОХС-общий холестерин, ТГ – триглицериды, ИМТ-индекс массы тела, ХС-ЛВП – холестерин липопротеинов высокой плотности, ГПН – уровень глюкозы плазмы натощак, Са-кальций, Р-фосфор; р-степень статистической значимости

Таблица 9 – Ассоциации изучаемых признаков с плотностью ахиллова сухожилия

| Показатели | B | Std. Error | P |
|---|---|---|---|
| **Возраст, на 1 год** | **0,553** | **0,105** | **0,001** |
| ХС-ЛНП, на 1ммоль/л | 1,122 | 0,924 | 0,226 |
| ИМТ, на 1 кг/м$^2$ | 0,174 | 0,181 | 0,337 |
| ГПН, на 1 ммоль/л | -1,263 | 1,349 | 0,350 |
| Са, на 0,1 ммоль/л | 2,026 | 6,924 | 0,770 |
| Р, на 0,1 ммоль/л | -1,099 | 5,753 | 0,849 |

Примечание: ОХС-общий холестерин, ТГ – триглицериды, ИМТ-индекс массы тела, ХС-ЛВП – холестерин липопротеинов высокой плотности, ГПН – уровень глюкозы плазмы натощак, Са-кальций, Р-фосфор; р-степень статистической значимости

Далее был проведен многофакторный линейный регрессионный анализ, где в качестве зависимых показателей взяты площадь сечения сухожилия, плотность ахиллова сухожилия. Результаты многофакторного линейного регрессионного анализа показали, что площадь сечения сухожилия прямо ассоциирована с уровнем общего ХС крови, с возрастом, с уровнем ТГ и обратно ассоциирована с уровнем глюкозы плазмы натощак и уровнем фосфора крови (таблица 8).

Линейный многофакторный регрессионный анализ показал, что плотность ахиллова сухожилия прямо ассоциирована с возрастом мужчин (таблица 9).

Таким образом, по данным ROC-анализа, у мужчин с атеросклеротическим поражением сосудов уровень в крови ХС-ЛНП ≥3,5 ммоль/л и уровень в крови кальция ≥ 2,2 ммоль/л ассоциированы с наличием участков отложения кальция в ахилловом сухожилии, а уровень в крови фосфора ≤1,35 ммоль/л ассоциирован с наличием участков отложения липидов в ахилловом сухожилии. Кроме того, по данным многофакторного регрессионного анализа, у мужчин с атеросклеротическим поражением сосудов повышение в крови уровня ХС-ЛНП, кальция и увеличение возраста повышает шанс наличия участков отложения кальция в сухожилиях. Повышение уровня общего ХС крови повышает шанс наличия участков отложения липидов в ахилловом сухожилии, а повышение уровня фосфора крови снижает шанс их наличия. Площадь сечения сухожилия

прямо ассоциирована с уровнем общего ХС и ТГ крови, с возрастом, и обратно ассоциирована с уровнем глюкозы плазмы натощак и уровнем фосфора крови, а плотность ахиллова сухожилия прямо ассоциирована лишь с возрастом.

Далее был проведен анализ факторов, ассоциированных с наличием отложения кальция и липидов в ахилловых сухожилиях как основных рентгенологических маркеров наличия тендинопатии.

Таблица 10 – Клинико-биохимические показатели, ассоциированные с рентгенологическими признаками тендинопатии ахиллова сухожилия

| Показатели | Нет изменений в ахилловых сухожилиях (n=74) | Есть изменение в ахилловых сухожилиях (n=98) | P |
|---|---|---|---|
| **Возраст, лет** | **50,0 [58,0; 65,0]** | **64,0 [60,0; 72,0]** | **0,003** |
| ИМТ кг/м$^2$ | 28,0 [25,0; 33,0] | 31,0 [27,0; 33,0] | 0,097 |
| ОТ, см | 96,0 [84,0; 103,5] | 98,0 [86,0; 103,5] | 0,685 |
| ОБ, см | 104,5 [99,0; 110,0] | 105,5 [101,0; 110,0] | 0,657 |
| **САД, мм.рт.ст.** | **125,5 [114,5;151,0]** | **141,0 [117,5;158,0]** | **0,012** |
| ДАД, мм.рт.ст. | 80,5 [74,8; 94,0] | 89,0 [75,0; 98,0] | 0,054 |
| **Площадь сечения сухожилия, мм$^2$** | **292,1 [211,2; 369,0]** | **400,0 [351,7; 511,0]** | **0,001** |
| **Плотность ткани сухожилия, ед.Х** | **52,0 [46,0; 59,6]** | **64,3 [55,7; 73,8]** | **0,001** |
| **ОХС, ммоль/л** | **5,3 [4,8; 5,9]** | **6,1 [5,6; 6,5]** | **0,001** |
| ХС-ЛВП, ммоль/л | 1,1 [0,9; 1,5] | 1,1 [0,9; 1,5] | 0,859 |
| ТГ, ммоль/л | 1,6 [1,2; 2,0] | 1,8 [1,4; 2,1] | 0,052 |
| **ХС-ЛНП, ммоль/л** | **3,2 [2,6; 3,8]** | **3,8 [3,2; 4,5]** | **0,001** |
| Са, ммоль/л | 2,2 [2,1; 2,3] | 2,3 [2,1; 2,3] | 0,101 |
| Р, ммоль/л | 1,2 [1,1; 1,3] | 1,2 [1,1; 1,3] | 0,146 |
| Глюкоза, ммоль/л | 5,6 [5,3; 6,0] | 5,7 [5,2; 6,1] | 0,780 |

Примечание: ОХС-общий холестерин, ТГ – триглицериды, ИМТ-индекс массы тела, ХС-ЛВП – холестерин липопротеинов высокой плотности, ХС-ЛНП – холестерин липопротеинов низкой плотности, Са-кальций, Р-фосфор; р-степень статистической значимости

Согласно данным таблицы 10, мужчины с тендинопатией ахилловых сухожилий были старше в 1,3 раза. У них было выше САД в 1,1 раза, в 1,4 раза больше площадь сечения и в 1,2 плотность ткани сухожилий раза, а также в 1,2 раза выше уровни в крови общего ХС и ХС-ЛНП (таблица 10).

Далее по проведенному однофакторному ROC-анализу был определен оптимальный порог отсечения для площади поперечного сечения сухожилия в 334 мм$^2$, который с чувствительностью 80% и специфичностью 61% свидетельствует о наличии участков тендинопатии в ахилловом сухожилии (площадь под кривой 0,763, p= 0,001). О качестве данных моделей можно судить по значению AUC: по экспертной шкале значения AUC в пределах 0,6-0,7 говорит о среднем качестве модели (рисунок 15).

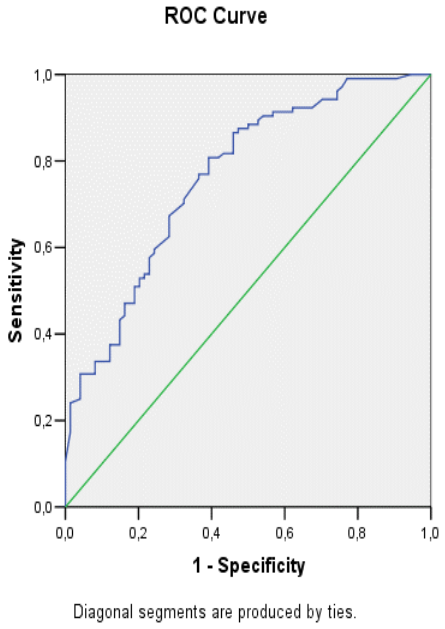


Рисунок 15 – ROC-анализ для идентификации наличия рентгенологических признаков тендинопатии в ахилловом сухожилии в ассоциации с площадью сечения сухожилия.

По проведенному однофакторному ROC-анализу также был определен оптимальный порог отсечения для плотности сухожилия в 58 ед. Х, который с чувствительностью 71% и специфичностью 70% свидетельствует о наличии участков рентгенологических признаков тендинопатии в ахилловом сухожилии (площадь под кривой 0,767, p= 0,001). Качество модели также было средним (рисунок 16).

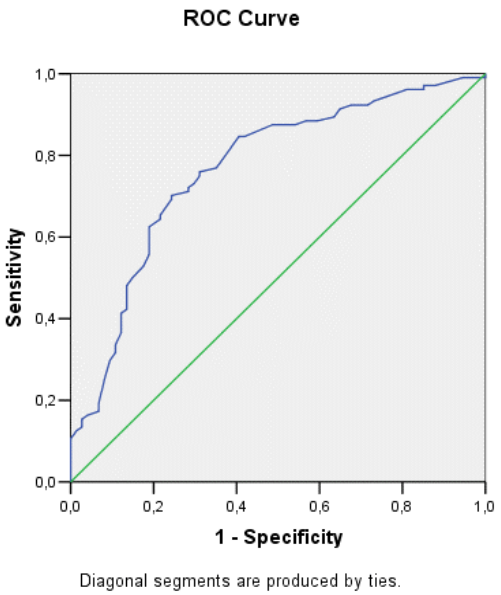


Рисунок 16 – ROC-анализ для идентификации наличия рентгенологических признаков тендинопатии в ахилловом сухожилии в ассоциации с рентгеновской плотностью.

По проведенному однофакторному ROC-анализу также был определен оптимальный порог отсечения для уровня систолического давления в 127 мм.рт.ст., который с чувствительностью 58% и специфичностью 62 % свидетельствует о наличии изменений в структуре ахиллова сухожилия (площадь под кривой 0,610, p= 0,01). Качество модели также было средним (рисунок 17).

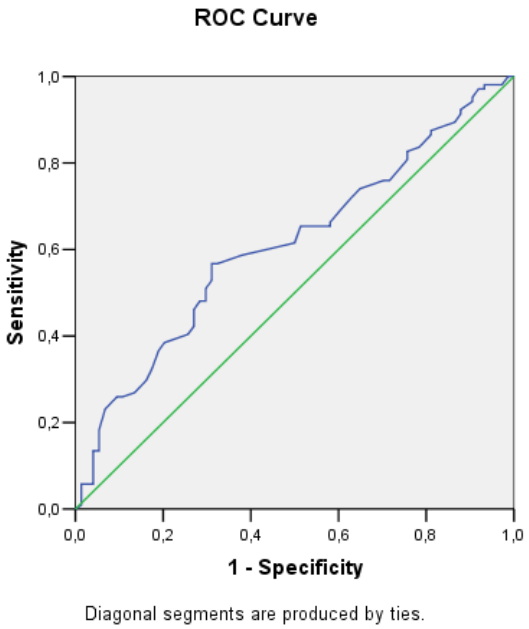


Рисунок 17 – ROC-анализ для идентификации наличия рентгенологических признаков тендинопатии в ахилловом сухожилии в ассоциации с уровнем артериального давления

По проведенному однофакторному ROC-анализу был определен оптимальный порог отсечения для уровня общего холестерина в 5,5 ммоль/л., который с чувствительностью 78% и специфичностью 61 % свидетельствует о наличии изменений в структуре ахиллова сухожилия (площадь под кривой 0,718, p= 0,01). Качество модели также было средним (рисунок 18).

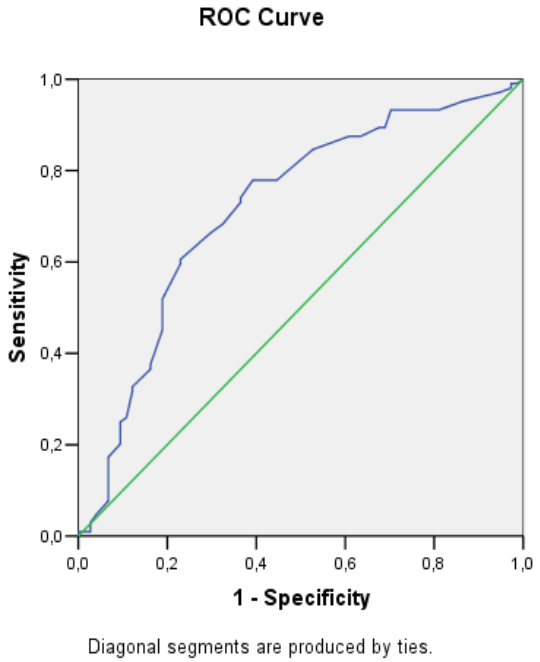


Рисунок 18 – ROC-анализ для идентификации наличия рентгенологических признаков тендинопатии в ахилловом сухожилии в ассоциации с уровнем общего холестерина.

Оценка результатов многофакторного логистического регрессионного анализа, где наличие/отсутствие изменений в сухожилиях взято в качестве зависимой переменной, показал, что повышение уровня общего ХС крови на 1 ммоль/л повышает шанс наличия изменений в ахилловых сухожилиях, такая же ассоциация прослеживается с площадью поперечного сечения и рентгеновской плотностью ахиллова сухожилия (таблица 11).

Таблица 11 – Многофакторный логистический регрессионный анализ оценки влияния факторов на изменение структуры ахиллова сухожилия

| Показатели | OR | ДИ 95% | | P |
|---|---|---|---|---|
| | | Нижний | Верхний | |
| Возраст, на 1 год | 1,041 | 0,977 | 1,110 | 0,214 |
| **ОХС, на 1 ммоль/л** | **2,159** | **1,323** | **3,525** | **0,002** |
| САД на 10 мм.рт.ст. | 0,994 | 0,973 | 1,016 | 0,594 |
| **Площадь сечения сухожилия на 1 мм$^2$** | **1,007** | **1,003** | **1,010** | **0,001** |
| **Плотность на 1 ед.Х** | **1,075** | **1,036** | **1,116** | **0,001** |

Примечание: ОХС-общий холестерин, ТГ – триглицериды, ИМТ-индекс массы тела, ХС-ЛВП – холестерин липопротеинов высокой плотности, ГПН – уровень глюкозы плазмы натощак, Са-кальций, Р-фосфор; р-степень статистической значимости

# ГЛАВА 4. ОБСУЖДЕНИЕ

Сухожилие представляет собой плотную оформленную соединительную ткань, содержащую прослойки рыхлой волокнистой ткани. На поперечном и продольном разрезах сухожилия видно, что оно состоит из параллельно расположенных коллагеновых волокон, образующих пучки различного порядка. Сухожилие окружено по периферии тонкой соединительнотканной прослойкой - эпитенонием. Сосуды и нервы, обеспечивающие трофику и иннервацию сухожилия, проходят в прослойках рыхлой волокнистой соединительной ткани. Биомеханические свойства сухожилия, основную роль в которых играют коллагеновые волокна, обеспечены в том числе за счет эластических волокон, гликопротеинов и особенностей цитоархитектоники клеток [13, 167]. При формировании ткани сухожилия протеогликаны связывают друг с другом коллагеновые волокна, обеспечивая их взаимную стабилизацию [27].

Тендинопатия ахиллова сухожилия является распространенной проблемой, особенно у людей трудоспособного возраста, а также у пожилых людей [112]. В течение жизни, ткань сухожилия претерпевает определенные изменения, связанные как с внутренними факторами, в том числе под влиянием генетической предрасположенности, так и внешними. В мета-анализе Козловой А.С., отмечено, что нарушения работы опорно-двигательного аппарата у спортсменов, как правило, инициированы генами, кодирующими белки структурных компонентов опорно-двигательного аппарата, а также факторами роста и белками внеклеточного матрикса [31]. В работе Vafek EC и других показано, что биомеханические показатели структуры ахиллова сухожилия крыс изменяются с возрастом и влияют на стресс-релаксационную реакцию. Тем самым, можно предположить, что в ткани ахиллова сухожилия пожилых животных микротравматизация наступит при более низких нагрузках по сравнению с более молодыми животными [187]. Michikura M и соавторы доказали, что увеличение возраста было связано со снижением плотности ахиллова сухожилия, а

избыточный вес наоборот был связан с его уплотнением. Авторы выявили значимые обратные корреляции между плотностью сухожилия и толщиной интима-медиального комплекса общей сонной артерии. В многофакторном линейном регрессионном анализе, была выявлена достоверная связь между плотностью и максимальным ИМТ. В логистическом регрессионном анализе, скорректированном на возраст, пол и традиционные сердечно-сосудистые факторы риска (история курения, наличие гипертонии, наличие сахарного диабета, избыточный вес, ЛПНП-холестерин, ЛПВП-холестерин и log триглицериды), повышение плотности ахилловых сухожилий ассоциировалось с наличием сердечно-сосудистых заболеваний [157].

В литературе также встречаются данные говорящие о том, что дегенеративно-дистрофические изменения в ахилловых сухожилиях протекают совместно с дегенеративными заболеваниями других областей, с метаболическими нарушениями и нарушениями кровоснабжения. Так в ткани ахиллова сухожилия пациентов с диабетом 2 типа выявлены большие дегенеративные изменения, чем в контрольной группе сопоставимой по полу и возрасту. Изменение структуры ахиллова сухожилия встречаются значительно чаще среди мужчин, чем у женщин с диабетом 2 типа [91]. Таких данных немного.

Основной причиной изучения структуры и плотности сухожилия является семейная гиперхолестеринемия. Утолщение ахиллова сухожилия одно из наиболее ранних признаков проявления ксантомы ахиллова сухожилия. Взаимосвязь между толщиной ахиллова сухожилия и уровнями ХС-ЛНП, а также факторами риска утолщения ахиллова сухожилия у пациентов с гиперхолестеринемией до сих пор была плохо изучена. Утолщение ахиллова сухожилия может служить ценным вспомогательным диагностическим признаком гиперхолестеринемии и использоваться для оценки и лечения сердечно-сосудистых заболеваний [99]. Squier K и др. доказали, что у лиц с семейной гиперхолестеринемией была более низкая плотность ахиллового сухожилия по

сравнению с контрольной группой. Авторы обнаружили, что люди с семейной гиперхолестеринемией снижают нагрузку на сухожилие при движении. Эти данные показывают, что накопление холестерина в сухожилии может способствовать снижению функции ахиллова сухожилия, потенциально увеличивая вероятность его травмы [178]. Эти же данные продемонстрировали Matsumoto I и соавторы у пациентов с утолщением ахиллова сухожилия [156].

Отмечается, что снижение уровня фосфора крови вызывает более частое наличие участков отложения липидов в сухожилии и его утолщение. Это объясняется определенным сходством патогенеза остеопороза и атеросклероза. При повреждении моноцитарные клетки в сосудистой стенке дифференцируются в «пенистые» клетки, в костной ткани— в остеокласты. Помимо этого, сосудистый кальцификат представлен теми же элементами, что и костная ткань: солями кальция, фосфатами, остеопонтином, коллагеном типа I, остеонектином, остеокальцином и др. [114, 158]. В нашем исследовании было выявлено, что наличие участков отложения липидов в сухожилиях имеет обратную связь с уровнем фосфора крови. Это может быть связано с запуском выработки калий-фосфорных ионов, которые в свою очередь инициируют лизосомальноопосредованную гибель клеток вследствие массивного выделения из лизосом в цитозоль активирующих каспазы ионов кальция, а также способствуют выделению клетками провоспалительных цитокинов ИЛ-6 и ИЛ-8 [26]. Также в экспериментах на животных было доказано, что соблюдение диеты богатой фосфором приводило к заметному снижению уровня триацилглицеринов в сыворотке и холестерина, более высокую экскрецию липидов с калом и уменьшенное количество мРНК печеночных экспортеров стеролов и рецепторов липопротеинов [135]. Диета с высоким содержанием фосфора снижает содержание триглицеридов, подавляет липогенез, активирует путь AMP-активируемой протеинкиназы и аутофагию и увеличивает окисление β жирных кислот и липолиз в печени и гепатоцитах. Окисление β жирных кислот и липолиз в свою очередь снижает отложение триглицеридов [115].

У мужчин атеросклеротические изменения артерий начинаются в более раннем возрасте (30–39 лет), нежели у женщин (40–49 лет), и более выражены [49]. Одним из основных факторов, вызывающих острую недостаточность кровообращения в жизненно важных органах и, в свою очередь, большое количество смертей, является отложение эфиров холестерина в стенках сосудов. Состав ксантом может предоставить полезную информацию о процессе отложения липидов. Более того, это может помочь понять сходство механизма ксантомогенеза с образованием атеросклеротических бляшек. Результаты этого сравнения могут быть полезны для лучшего понимания механизмов накопления липидов в организме человека [101].

Накопление липидов в тканях, как правило, является результатом длительной гиперлипидемии и повреждений клеток. Липиды могут накапливаться в нескольких типах тканей: стенка артерий, кожа, сухожилия, роговица. Гистологически в этих тканях выявляются пенистые клетки, перемежающиеся с клетками воспалительного инфильтрата. При длительно текущей гиперхолестеринемии происходит отложение холестерина в коже и сухожилиях. В области сухожилий обнаруживаются плотные безболезненные подкожные узлы, располагающиеся в фасциях, связках, ахилловых сухожилиях или сухожилиях разгибателей ладоней, коленей, локтей [57]. Они исчезают, если нормализуются липидные показатели. Химическая природа липидных отложений хорошо изучена: их основу составляют эфиры холестерина и, в меньшей степени, «чистый» холестерин. Некоторые авторы, отмечали отсутствие корреляции между уровнями липидов в плазме и отложениями липидов в ткани [53,68]. Было высказано предположение, что отсутствие корреляции вызвано различным временем воздействия повышенного уровня холестерина. Мониторинг продолжительности гиперлипидемии является важным для оценки прогноза при анализе определенных факторов риска.

Патогенез поражения ахилловых сухожилий у пациентов с дислипидемией малоизучен. Как ранее было сказано, циркулирующие в системном кровотоке ХС-ЛНП, захватываются сухожилиями и подвергаются окислению. Накопление окисленных липопротеинов ведет к отложению липидов в структуре волокон сухожилия и, следовательно, к изменению структуры и плотности сухожилия [179]. Окисленные ЛНП содержат модифицированные фосфолипиды, изопростаны, лизофосфатидную кислоту и т.д. Данные вещества запускают каскад воспалительных реакций, нарушающих локальный тканевой гомеостаз сухожилия, что приводит к изменению метаболизма ткани сухожилия, а в дальнейшем — к изменению его структуры на микро- и макроскопическом уровнях [190]. В проведенном исследовании пациенты с гиперхолестеринемией и распространенным атеросклерозом артериальной стенки имели большую площадь сечения сухожилия и плотность ткани сухожилия в сравнении с остальными пациентами. При этом увеличение площади сечения сухожилия прямо коррелировало с уровнем общего холестерина. Полученные результаты согласуются с данными опубликованных исследований лиц с семейной гиперхолестеринемией (СГ). В работе Ogura M, et al. у лиц с гетерозиготной формой семейной гиперхолестеринемии более высокий уровень холестерина ХС-ЛНП и более низкий уровень холестерина ХС-ЛВП были связаны с большей максимальной и средней толщиной интимо-медиального комплекса (КИМ), а также с большей толщиной ахиллова сухожилия [124]. Подобные результаты получили Michikura M et al. Они отмечали, что существует взаимосвязь между плотностью ахиллова сухожилия и выраженностью КИМ сонных артерий. Поскольку индекс атерогенности был отрицательно связан с толщиной ахиллова сухожилия при семейной гиперхолестеринемии, авторы предполагают, что в основе развития как ксантом, так и атеросклероза лежат общие механизмы [149].

В работе Squier K et al. снижение эластичности сухожилия наблюдалось чаще у лиц с семейной гиперхолестеринемией, чем у здоровых лиц. Эти изменения могут быть следствием накопления холестерина в ахилловых

сухожилиях, которое приводит к изменению структуры коллагеновых волокон, увеличению васкуляризации и усилению окисления ХС-ЛНП в ткани сухожилия, что в свою очередь сопровождается воспалением и отказом при более низких нагрузках на сухожилие [178]. Baragetti A et al. обнаружили, что максимальная толщина ахиллова сухожилия выше у субъектов с клинически обнаруженными ксантомами, по сравнению с теми, у которых ксантомы обнаружены только с помощью ультразвукового анализа, и положительно коррелирует с увеличением уровня ХС-ЛНП [93].

В исследовании Kitahara H, группа с утолщением ахилловых сухожилий показала более высокий индекс массы тела, более низкий уровень холестерина липопротеинов высокой плотности, более высокую частоту сахарного диабета, предшествующего инфаркта миокарда, острого коронарного синдрома и предшествующего приема статинов. У пациентов с ИБС, перенесших ЧКВ, толщина ахиллова сухожилия была независимо связана с тяжестью ИБС. Выявление утолщения ахилловых сухожилий может быть полезным не только для диагностики СГ, но и для выявления пациентов с далеко зашедшей ИБС [148].

В анализе Sijbrands EJ у бессимптомных пациентов с семейной гиперхолестеринемией, получавших статины, ксантомы, как правило, ассоциировались со степенью поражения коронарных артерий. Выводы о возможной связи между плотностью ахилловых сухожилий и степенью коронарного атеросклероза важны для будущих исследований по прогнозированию сердечно-сосудистых заболеваний. Эти результаты подчеркивают необходимость последующего наблюдения и объединения данных для оценки прогностической ценности наличия ксантом для ишемической болезни сердца. Хотя статины уменьшают размер ксантом, исследования с использованием КТ-ангиографии позволяют предположить, что ксантомы все еще могут быть достоверным маркером повышенного риска сердечно-сосудистых заболеваний. Обнадеживает тот факт, что хорошее физикальное обследование, вероятно, даст вам представление о сердечно-сосудистом риске у пациентов с

семейной гиперхолестеринемией, получающих лечение статинами. Если это открытие будет неоднократно воспроизведено, это станет первым доказательством того, что изучение ксантом может быть полезной попыткой определить новые механизмы развития атеросклеротических изменений [177].

Необходимость и целесообразность выявления субклинического атеросклероза как модификатора КВР является доказанной и широко используется в клинической практике.

На сегодняшний день лишь в нескольких исследованиях оценивали изменения структуры ахиллова сухожилия у лиц с дислипидемией без семейного анамнеза. У Hashimoto T. и соавторов наблюдалась сильная положительная корреляция между толщиной ахиллова сухожилия и показателем средней концентрации холестерина в сыворотке крови пациентов с дислипидемией несемейного генеза. Они утверждают, что наличие утолщения ахиллова сухожилия может быть признаком выраженного атеросклероза и / или нестабильной бляшки [132].

В нашем исследовании продемонстрировано, что наличие участков отложения липидов в сухожилиях прямо ассоциировано с уровнем холестерина крови. В другом исследовании были получены подобные результаты. Так, Генкель В.В. и соавторы, при исследовании лиц с семейной гиперхолестеринемией и уровнем общего холестерина более 7,5 ммоль/л или при уровне ХС-ЛПНП более 4,9ммоль/л., показали, что средние значения ширины и толщины ахилловых сухожилий у лиц с семейной гиперхолестеринемией были значимо выше в сравнении с пациентами, у которых не было нарушений липидного профиля [29]. Это может быть обусловлено дефектом высокоаффинных рецепторов ЛПНП на клеточном уровне или процессом их интернализации, идентифицированом в фибробластах и лейкоцитах пациентов с дислипидемией, что может приводить к утолщению сухожилий [151]. Также были получены объективные доказательства уменьшения размеров ахиллова сухожилия во время приема препарата для лечения моногенной гиперхолестеринемии [137].

Исследования Harada T. и соавторов предоставили дополнительные доказательства накопления липидов в сухожилиях. Исследователи обнаружили, что пациенты с акромегалией и без семейной гиперхолестеринемии не имели утолщения ахиллова сухожилия, тогда как все пациенты с семейной гиперхолестеринемией его имели [128].

Можно предположить, что механизмом образования пенистых клеток в сухожилиях является захват и окисление коллагеном и гликозаминогликанами матрикса сухожилия ЛПНП, полученных из плазмы. Реакция ЛПНП с макрофагами или другими клетками сухожилия может объяснить модификацию ЛПОНП в омЛПОНП. После этой модификации омЛПНП захватывается в основном макрофагами, тем самым способствуя образованию пенистых клеток [126,118,125].

В нашем исследовании было выявлено, что у лиц с распространенным атеросклерозом сосудов частота появления участков кальциноза ахилловых сухожилий была выше, чем у лиц с изолированным атеросклерозом сосудистой стенки. Данные литературных источников, оценивающих ассоциацию коронарного синдрома с изменением структуры ахиллова сухожилия, противоречивы. Так Harada T. в своем исследовании не получил никаких различий в возрасте и липидном профиле сыворотки между пациентами с острым коронарным синдромом в сочетании с утолщением ахиллова сухожилия и без него [121]. Генкель В.В. и соавторы же, доказали, что у пациентов с высоким и очень высоким кардиоваскулярным риском увеличение толщины ахиллова сухожилия является независимым предиктором атеросклероза сонных артерий и, что толщина ахилловых сухожилий напрямую коррелирует с маркерами нагрузки на бляшку в сонных артериях[118]. Мы показали, что в группе с распространенным атеросклеротическим поражением сосудов площадь сечения сухожилия была в 1,3 раза больше, чем с изолированным атеросклеротическим поражением брюшной аорты. Плотность ахиллова сухожилия, была выше в 1,2 раза в группе с распространенным атеросклеротическим поражением сосудов.

Наше исследование показало, что увеличение плотности и площади сечения ахиллова сухожилия независимо от других изученных факторов прямо ассоциировано с возрастом мужчин. Это связано с тем, что ахиллово сухожилие становится жестче при хронической нагрузке и неравномерном распределении напряжения внутри сухожилия, что приводит к эффекту микротравмы фибрилл [155,176]. По данным K.Ficek и соавторов снижение абсорбционных свойств костной ткани в результате увеличения плотности трабекулярной структуры может привести к тому, что связанная нагрузка перегрузит волокна сухожилия, вызывая утолщение и уплотнение структуры сухожилия [103]. Также доказано, что длительное течение сахарного диабета 2 типа вызывает развитие тендинопатии и энтезопатии, даже при отсутствии полинейропатии [134].

# ЗАКЛЮЧЕНИЕ

Таким образом, в результате выполненного исследования мы изучили факторы, ассоциированные с тендинопатией ахиллова сухожилия, у мужчин в возрасте 50-70 лет, с гемодинамически незначимым атеросклерозом некоронарных артерий и уровнем ХС-ЛНП ≥ 1,8 ммоль/л, то есть у пациентов высокого риска.

Определены клинико-биохимические особенности мужчин с гиперлипидемией и атеросклерозом артериальной стенки различной локализации (мультифокальный атеросклероз, изолированный атеросклероз брюшной аорты, изолированный атеросклероз сонных артерий). У мужчин с атеросклеротическим поражением сосудов зафиксированы более высокие уровни в крови глюкозы, показатели ИМТ, окружности бедер и более высокая распространенность ожирения по сравнению с мужчинами без атеросклеротического поражения артерий. У мужчин с распространенным/мультифокальным атеросклеротическим поражением сосудов зафиксированы наиболее высокие уровни в крови общего ХС и ХС-ЛНП по сравнению не только с мужчинами без атеросклеротического поражения артерий, но и по сравнению с мужчинами или с изолированным атеросклеротическим поражением брюшной аорты, или с изолированным поражением сонных артерий. Полученный результат указывает на прямую ассоциацию между уровнем в крови общего ХС и ХС-ЛНП и количеством атеросклеротически пораженных артерий (кроме коронарных).

Изучены особенности строения ахиллова сухожилия у мужчин с гиперлипидемией и атеросклерозом артериальной стенки различной локализации (мультифокальный атеросклероз, изолированный атеросклероз брюшной аорты, изолированный атеросклероз сонных артерий). У мужчин с распространенным/мультифокальным атеросклеротическим поражением сосудов зафиксированы наиболее высокие показатели S сечения и плотности ахиллова сухожилия, а также распространенность отложения в нем кальцификатов по

сравнению не только с мужчинами без атеросклеротического поражения артерий, но и по сравнению с мужчинами или с изолированным атеросклеротическим поражением брюшной аорты, или с изолированным поражением сонных артерий. Полученный результат указывает на прямую ассоциацию между структурными изменениями ахиллова сухожилия и количеством атеросклеротически пораженных артерий (кроме коронарных).

Наконец, нами определены факторы, ассоциированные с изменениями в строении ахиллова сухожилия, у мужчин с гиперлипидемией и атеросклерозом артериальной стенки различной локализации. По данным ROC-анализа, у мужчин с атеросклеротическим поражением сосудов уровень в крови ХС-ЛНП ≥3,5 ммоль/л и уровень в крови кальция ≥ 2,2 ммоль/л ассоциированы с наличием участков отложения кальция в ахилловом сухожилии, а уровень в крови фосфора ≤1,35 ммоль/л ассоциирован с наличием участков отложения липидов в ахилловом сухожилии. Кроме того, по данным многофакторного регрессионного анализа, у мужчин с атеросклеротическим поражением сосудов повышение в крови уровня ХС-ЛНП, кальция и увеличение возраста повышает шанс наличия участков отложения кальция в сухожилиях. Повышение уровня общего ХС крови повышает шанс наличия участков отложения липидов в ахилловом сухожилии, а повышение уровня фосфора крови снижает шанс их наличия.

Полученные в целом результаты исследования свидетельствуют о значимости и необходимости контроля уровней в крови общего холестерина, ХС-ЛНП, кальция и фосфора у мужчин высокого риска (с гемодинамически незначимым атеросклерозом некоронарных артерий и уровнем ХС-ЛНП ≥ 1,8 ммоль/л) для снижения риска отложения кальцификатов и липидов в ахилловых сухожилиях, поскольку эти факторы повышают самопроизвольную микротравматизацию ахилловых сухожилий.

# ВЫВОДЫ

1. У мужчин с атеросклеротическим поражением сосудов зафиксированы более высокие уровни в крови глюкозы, показатели ИМТ, окружности бедер и более высокая распространенность ожирения по сравнению с мужчинами без атеросклеротического поражения артерий.

2. У мужчин с мультифокальным атеросклеротическим поражением сосудов зафиксированы наиболее высокие уровни в крови общего ХС и ХС-ЛНП по сравнению не только с мужчинами без атеросклеротического поражения артерий, но и по сравнению с мужчинами или с изолированным атеросклеротическим поражением брюшной аорты или с изолированным поражением сонных артерий.

3. У мужчин с распространенным/мультифокальным атеросклеротическим поражением сосудов зафиксированы наиболее высокие показатели S сечения и плотности ахиллова сухожилия, а также распространенность отложения в нем кальцификатов по сравнению не только с мужчинами без атеросклеротического поражения артерий, но и по сравнению с мужчинами или с изолированным атеросклеротическим поражением брюшной аорты или с изолированным поражением сонных артерий.

4. У мужчин с атеросклеротическим поражением сосудов определен оптимальный порог отсечения для уровней в крови ХС-ЛНП в 3,5 ммоль/л и кальция в 2,2 ммоль/л, свидетельствующие о наличии участков отложения кальция в ахилловом сухожилии. Также определен оптимальный порог отсечения для уровня фосфора крови в 1,35 ммоль/л, который свидетельствует о наличии участков отложения липидов в ахилловом сухожилии.

5. У мужчин с атеросклеротическим поражением сосудов выявлено, что повышение уровня ХС-ЛНП крови на 1 ммоль/л, независимо от других факторов, повышает шанс наличия участков отложения кальция в ахилловых сухожилиях (OR=1,574, CI 1,097-2,59, p=0,014), такая же ассоциация прослеживается с

возрастом (OR=1,080 CI 1,035-1,127; p=0,001) и уровнем кальция крови (OR=1,558 CI 1,184-2,047; p=0,002). Повышение уровня общего ХС крови на 1 ммоль/л повышает шанс наличия участков отложения липидов в ахилловых сухожилиях (OR=1,835, CI 1,119-3,011, p=0,016), а повышение уровня фосфора в крови на 0,1 ммоль/л (OR=0,014 CI 0,001-0,219; p=0,002) снижает шанс их наличия. Площадь сечения сухожилия прямо ассоциирована с уровнем общего ХС крови (β=39,43, p=0,001), с возрастом (B=3,134; p=0,004), с уровнем триглицеридов (β=26,3; p=0,009) и обратно ассоциирована с уровнем глюкозы (β=-28,687; p=0,039) и уровнем фосфора крови (β=-134,869; p=0,022). Плотность ахиллова сухожилия прямо ассоциирована с возрастом (β=0,553; p=0,001).

## ПРАКТИЧЕСКИЕ РЕКОМЕНДАЦИИ

У мужчин высокого риска (с гемодинамически незначимым атеросклерозом некоронарных артерий и уровнем ХС-ЛНП ≥ 1,8 ммоль/л) рекомендуется контролировать уровни в крови общего холестерина, ХС-ЛНП, кальция и фосфора не только для снижения риска развития сердечно-сосудистых заболеваний, но и для профилактики развития рентгеновских признаков тендинопатии, а именно отложения кальцификатов и липидов в ахилловых сухожилиях.

# СПИСОК ИСПОЛЬЗОВАННЫХ СОКРАЩЕНИЙ И УСЛОВНЫХ ОБОЗНАЧЕНИЙ

| | |
|---|---|
| АГ | артериальная гипертония |
| АД | артериальное давление |
| БЦА | брахиоцефальные артерии |
| ИМ | инфаркт миокарда |
| ИМТ | индекс массы тела |
| КТ | компьютерная томография |
| ЛВП | липопротеины высокой плотности |
| ЛЖ | левый желудочек |
| ЛНП | липопротеины низкой плотности |
| ЛП-ФЛА | липопротеин-ассоциированная фосфолипаза А |
| МРТ | магнитно-резонансная томография |
| МСКТ | мультиспиральная компьютерная томография |
| МФА | мультифокальный атеросклероз |
| ОБ | окружность бедер |
| ОТ | окружность талии |
| ПЭТ | позитронно-эмиссионная томография |
| СА | сонная артерия |
| СД | сахарный диабет |
| СГ | семейная гиперхолестеринемия |
| СКФ | скорость клубочковой фильтрации |
| СРБ | С-реактивный белок |
| ССЗ | сердечно-сосудистые заболевания |
| ТИА | транзиторная ишемическая атака |
| ТИМ (ТКИМ) | толщина комплекса интима-медиа |
| ТГ | триглицериды |
| УЗИ | ультразвуковое исследование |

| | |
|---|---|
| ХС | холестерин |
| ХС-ЛВП | холестерин липопротеинов высокой плотности |
| ХС-ЛНП | холестерин липопротеинов низкой плотности |
| ФНО (TNF-α) | фактор некроза опухоли |
| ACC | ацетил-КоА-карбоксилаза |
| Ca | кальций |
| CPT | карнитинпальмитоилтрансфераза |
| FSE | fast spin echo, последовательность спин-эхо |
| НСТ-тест | тест восстановления нитросинего тетразолия |
| HU | единиц Хаунсфилда (единица измерения рентгеновской плотности) |
| HSL | гормоночувствительная липаза |
| IL | интерлейкин |
| MMP | матриксная металлопротеиназа |
| MGL | моноацилглицериновая липаза |
| P | фосфор |
| ROC | receiver operating characteristic, рабочая характеристика модели |
| S | площадь |
| TIMP | тканевой ингибитор металлопротеиназ |

## СПИСОК ЛИТЕРАТУРЫ

1. Алексанян Т. В. Макромикроскопическая анатомия пяточного сухожилия / Т.В. Алексанян, К.А. Панина //Научное обозрение. Педагогические науки. - 2019 г. - Т. 5. - С. 11-14.

2. Ардашев, А. В. Профилактика инсульта при фибрилляции предсердий: подходы к выбору антикоагулянта в зависимости от возраста / А. В. Ардашев, И. В. Зотова // Евразийский кардиологический журнал. – 2016. – № 4. – С. 68-75

3. Ассоциация фактора некроза опухолей-альфа и интерлейкина-10 с наличием каротидного атеросклероза у больных эссенциальной гипертензией/ А. К. Баатырбекова, Т.Б. Залова, А. К. Турусбекова [и др.]// Профилактическая и клиническая медицина. - 2019 г. - Т 3,№72-С.5-13

4. Атеросклероз брюшного отдела аорты в популяции жителей Европейского севера России / Е. В. Федотова, В. А. Попов, И. Ю. Малявский [и др] // Клиническая медицина. - 2016 г. - Т. 94, №4-.

5. Атеросклероз периферических артерий у пациентов с ишемической болезнью сердца и сахарным диабетом 2-го типа/ В.В. Генкель, А.О. Салашенко,Т.Н. Шамаева [и др.]// Терапевтический архив. - 2019 г. - Т. 91,№10 - С.54-62.

6. Взаимосвязь атеросклероза каротидных артерий с уровнем холестерина липопротеинов высокой плотности / А. Г. Полупанов, Ж. А. Мамасаидов, Ф. Т. Рысматова [и др.] // Взаимосвязь атеросклероза каротидных артерий с уровнем холестерина липопротеинов высокой плотности. - 2017 г. -Т. 17, №3- С. 58-61.

7. Влияние воспаления и мутаций митохондриального генома на клеточные механизмы атерогенеза / Маркин А.М. Маркина Ю.В., Толстик Т.В. [и др.] // Комплексные проблемы сердечно-сосудистых заболеваний. - 2020 г. - Т. 9, №4. – С. 80-87.

8. Гаман С. А. Мультифокальные атеросклеротические изменения артерий у больных ишемической болезнью сердца / С. А. Гаман, В. Е. Синицин, Т. В. Балахонова // Регионарное кровообращение и микроциркуляция. - 2004 г. - Т. 3 (12), №2. – С. 11-19

9. Гапон Л. И. Анализ суточного ритма артериального давления, вариабельности ритма сердца и оценка каротидного атеросклероза у пациентов, страдающих артериальной гипертензией, коренного и пришлого населения, проживающего на территории Ямало-Ненецкого автономного округа / Л. И. Гапон, Т. В. Середа, А. В. Леонтьева // Терапевтический архив- 2014 г.. - 8 : Т. 54. - стр. 32.

10. Гапон Л. И. Результаты дуплексного сканирования брахиоцефальных артерий и оценки липидного спектра при ишемической болезни сердца и артериальной гипертензии у коренного и пришлого населения Ямало-Ненецкого автономного округа / Л. И. Гапон, Т. В. Середа, Гультяева Е. П.// Клиническая медицина. - 2013 г.-№1 - С. 46-49.

11. Гендерные особенности распространенности и клинических проявлений мультифокального атеросклероза / А. Н.Сумин, Е. В. Корок, Р. А. Гайфулин [и др.] // Клиническая медицина. - 2014 г. - Т. 92, №1. - С. 34-40.

12. Генкель В.В. Ультразвуковое исследование ахилловых сухожилий у пациентов с семейной гиперхолестеринемией/ Генкель В.В., Колядич М.И., Лебедев Е.В. // Российский кардиологический журнал. - 2018 г. –№ 23(9). - стр. 39–44.

13. Горбунов Н.С. Тендология – учение о форме и строении сухожилий/ Н.С. Горбунов // Актуальные проблемы морфологии. - 2003 г. -№1.- С. 49-51.

14. Грицюк, А. А. Хирургическое восстановление стопы при травмах и ранениях / А. А. Грицюк // Кафедра травматологии и ортопедии. – 2016. – № 4(20). – С. 19-24.

15. Губка В. А. Оптимизация хирургического лечения больных с облитерирующим атеросклерозом брюшной аорты и подвздошно-бедренного

сегмента / В.А. Губка // Вестник неотложной и восстановительной медицины.- 2010 г.- Т. 11, №4. - С. 421-424.

16. Гумерова В. Е. Параметры артериальной жесткости у пациентов с артериальной гипертензией при наличии и отсутствии субклинического каротидного атеросклероза / В. Е. Гумерова, С. А. Сайганов , В. В. Гомонова // Артериальная гипертензия. - 2021 г. - Т. 27, №4. – С. 427-435.

17. Долгушина А. И. Показатели функциональной активности нейтрофилов и липопероксидации у больных с атеросклерозом брюшной аорты/ А. И. Долгушина // Вестник Уральской медицинской академической науки. - 2011 г. - Т. 2, №35. - С. 131-132.

18. Дружилов М. А. Толщина эпикардиальной жировой ткани как возможный предиктор развития каротидного атеросклероза у пациентов с абдоминальным ожирением/ М. А. Дружилов, Т. Ю. Кузнецова // Российский кардиологический журнал. - 2021 г. - Т. 26, №3.-

19. Евдокименко А. Н. Особенности регуляции ангиогенеза в атеросклеротических бляшках каротидного синуса на поздних стадия развития атеросклероза / А. Н. Евдокименко, К. Н. Куличенкова, Т. С. Гулевская [и др.]// Российский физиологический журнал им. И.М. Сеченова. - 2022 г. – Т. 108, №5 - С. 649-666.

20. Забавская О.А. Компьютерная томография в диагностике повреждений проксимального отдела голени / О.А. Забавская, А.Ю. Ваза, Ф.А. Шарифуллин [и др.]// Журнал им. Н.В. Склифосовского «Неотложная медицинская помощь».- 2016 г.- Т. 4. - С. 61-66.

21. Звездкина Е.А. Магнитно-резонансная томография голеностопного сустава и стопы/ Е.А. Лесняк, В.Н. Звездкина, А.Ю. Силин // Клиническая практика. - 2012 г. - Т. 1. - С. 74-80.

22. Зелинский В. А. Кальциноз брюшной аорты как фактор риска кардиоцеребральных осложнений у больных периферическим атеросклерозом / В.

А. Зелинский, М. В. Мельников, А. Е. Барсуков [и др.]// Клиницист. - 2012 г. - Т. 6, №3(4). - С. 33-38.

23. Иванов Д. В. Биомеханические основы прогнозирования протекания каротидного атеросклероза/ Д. В. Иванов, А. В. Доль, Ю. И. Кузык // Российский журнал биомеханики. - 2017 г. - Т. 21,№1 - С. 29-40.

24. Изменения в структуре когнитивных функций и тревожности у кардиохирургических пациентов в зависимости от выраженности стенозов сонных артерий / О. М. Разумникова, И. В. Тарасова, О. А. Трубникова [и др.] // Комплексные проблемы сердечно-сосудистых заболеваний. - 2022 г. -Т. 11, №1 – С. 36-48.

25. Инновационные медицинские технологии в профилактике ишемического инсульта при каротидном атеросклерозе/ Я. А. Панишева, О. В. Фатенков, В. В. Симерзин [и др.]//. - 2019 г. - Т. 2, №38 - С. 79-88.

26. Кальций-фосфатные бионы специфично индуцируют гипертрофию поврежденной интимы у крыс / Д. К. Шишкова, Е.А. Великанова, Е.О. Кривкина [и др]. //Российский кардиологический журнал. - 2018 г. - №9. - С. 33-38.

27. Кильдиярова, Р. Р. Дисплазия соединительной ткани как конституциональная основа врожденных пороков сердца у женщин и их новорожденных детей / Р. Р. Кильдиярова, Д. Ф. Углова // Архивъ внутренней медицины. – 2015. – № 4(24). – С. 38-42

28. Клиническая оценка факторов риска каротидного атеросклероза у пациентов с сахарным диабетом 2 типа, осложненным хронической болезнью почек/ О.Н. Василькова, Т.В. Мохорт, Е.П. Науменко [и др.]// Нефрология. - 2016 г. - Т. 20,№1. - С. 57-62.

29. Клинико-функциональные и биохимические характеристики пациентов с различными ультразвуковыми фенотипами каротидного атеросклероза / В.В. Генкель, А.О. Салашенко, О.А. Алексеева [и др.] // Атеросклероз. - 2017 г. - Т. 13,№1. – С. 11-18.

30. Клюшкина Ю.А. Сонография в диагностике причин болевого синдрома в голеностопном суставе / Ю.А. Клюшкина, М.А. Колесников, И.Ф. Ахтямов // Диагностика, практическая медицина. Актуальные проблемы медицины.- 2013 г. - Т. 2, №1–2(13). - стр. 14.

31. Козлова А.С. Возможные молекулярно-генетические предикторы развития патологии локомоторной системы при экстремальных физических нагрузках / А.С. Козлова, А.О. Пятибрат, Г.В.Бузник // Обзоры по клинич. фармакол. и лек.терапии. - 2015 г. - №3. - С. 53-62.

32. Коков А. Н. Особенности кальциноза коронарного и некоронарного сосудистого русла у больных мультифокальным атеросклерозом/ А. Н. Коков, В. Л. Масенко, Е. Б. Малюта // Радиология - практика. - 2013 г. - Т. 1. – С. 29-36.

33. Колесникова Е. В. Влияние неалкогольной жировой болезни на развитие каротидного атеросклероза / Е. В. Колесникова / Актуальные проблемы теоретической и клинической медицины. - 2015 г. -№1-2. - С. 25-28.

34. Кондратьев Е.В. Оптимизация лучевой нагрузки на пациента при проведении КТ-ангиографии аорты и периферических артерий / Е.В. Кондратьев // Мед. визуализация. - 2012 г. –№ 3. - стр. 41–50.

35. Коронарный кальций и лечение статинами/ М.Б. Белькинд, В.Е. Синицын, А.А. Лякишев [и др.] // Терапевт. арх. - 2006 г. - №4 - С. 53–56.

36. Кудаев Ю. А. Клинический случай эндоваскулярной изоляции аневризмы брюшной аорты у пациента с мультифокальным атеросклерозом / Ю. А. Кудаев, М. А. Чернявский, Д. В. Чуев // Трансляционная медицина. - 2021 г. - Т. 8, №6. - С. 15-23.

37. Кузнецова А. С. Оценка системы гемостаза и функциональной активности нейтрофилов у пациентов с атеросклерозом непарных висцеральных ветвей брюшной аорты и сахарным диабетом 2 типа / А. С. Кузнецова, А. И. Долгушина, А. Ю. Савочкина // Российский иммунологический журнал. - 2017 г. - Т. 11,№20(3). - стр. 400-402.

38. Кузнецова А. С. Взаимосвязь дислипидемии с показателями регионарной гемодинамики у больных с атеросклерозом висцеральных ветвей брюшной аорты/ Кузнецова А. С. // Регионарное кровообращение и микроциркуляция. - 2016 г. - Т. 15,№59(3) - С. 44-49.

39. Кузнецова А. С. Параметры гемодинамики и активность нейтрофилов периферической крови у пациентов с атеросклерозомнепарных висцеральных ветвей брюшной аорты/ А. С. Кузнецова, А. Ю. Савочкина, А. А. Селянина // Дневник казанской медицинской школы. - 2017 г. - Т. 2, №16. – С. 81-85.

40. Кузык Ю.И. Использование матриксной металлопротеиназы-9 (ММП-9) и её тканевого ингибитора (ТИМП-1) в патоморфологической диагностике каротидной патологии: анализ научной литературы и собственные наблюдения / Кузык Ю.И. // Патологія. - Т. 1, №36 - С. 37-44.

41. Линкевич Е.Е. Л Морфологическая характеристика атеросклероза брюшного сегмента аорты среди молодого населения Гомельской области /Линкевич Е.Е.// Проблемы здоровья и экологии. - 2011 г. - Т. 4, №30. - С. 66-70.

42. Липовецкий Б. М. Об особенностях патогенеза разных локализаций атеросклероза (обзор) / Липовецкий Б. М. // Евразийское Научное Объединение. - 2019 г. - Т. 5, №51. - С. 188-198.

43. Медведева В. Н. Атеросклероз сонных артерий и брюшной аорты при абдоминальном ожирении в молодом и среднем возрасте / В. Н. Медведева, Н. А. Боева // Российский кардиологический журнал. - 2008 г.- Т. 13, №5 – С. 21-24.

44. Мельников М. В. Предикторы и сывороточные маркеры кальциноза брюшной аорты / М. В. Мельников, В. А.Зелинский, А. Ю. Апресян // Регионарное кровообращение и микроциркуляция. - 2012 г.. -: Т. 11, №4(44) – С. 12-17.

45. Микроэмболические сигналы из асимптомной атеросклеротической бляшки как предикторы развития сосудистых церебральных эмболических событий / Н. В. Боломатов, Н. В. Рыбалко, О. И. Виноградов [и др.] // Вестник

Национального медико-хирургического центра им. Н.И. Пирогова. - 2016 г.. -Т. 11, №2 - С. 20-24.

46. Миронов, С. П. Реабилитация при повреждениях капсульно-связочных структур голеностопного сустава. Федеральные клинические рекомендации Клинические рекомендации / С. П. Миронов, М. Б. Цыкунов, Т. В. Буйлова // Вестник восстановительной медицины. – 2017. – № 4(80). – С. 66-71.

47. Морозова Н. И. Факторы, предрасполагающие к прогрессированию атеросклероза каротидных артерий у пациентов с артериальной гипертензией / Н. И. Морозова, Т. А. Мулерова, Д. П. Цыганкова // Сибирское медицинское обозрение. - 2022 г. - 1(133). - С. 37-44.

48. Насыков Э. Н. Биофизические основы компьютерной томографии / Э. Н. Насыков, З. А. Ягафарова, А. Г. Исмагилова// Стерлитамак: Башкирский государственный университет. - 2018 г. - стр. 167-171.

49. Неинвазивная оценка атеросклеротического поражения коронарных артерий у больных с острым коронарным синдромом методом мультиспиральной компьютерной томографии/ Т.Н. Веселова, И.Н. Меркулова, Е.В. Меркулов[и др.] // Мед. визуализация. - 2010 г. - №4. - С. 100–109. ]

50. Неинвазивная оценка фракционного резерва коронарного кровотока по данным компьютерной томографии коронарных артерий с использованием гидродинамических расчетов / С. К. Терновой, Т. Н. Веселова, В. В. Борисенко [и др.] // Российский электронный журнал лучевой диагностики. – 2020. – Т. 10. – № 2. – С. 71-77.

51. Ойноткинова О. Ш. Роль атеросклероза непарных висцеральных ветвей брюшной аорты в развитии ишемической болезни органов пищеварения у лиц пожилого и старческого возраста / Ойноткинова О. Ш.// Кремлевская медицина. Клинический вестник. - 2019 г. - стр. 45-57.

52. Ойноткинова О.Ш. Дислипидемия и ассоциированные метаболические заболевания / О.Ш. Ойноткинова, Е.И. Дедов // Дислипидемия и ассоциированные метаболические заболевания. - 2011 г. - Т. 1. - стр. 67-73.

53. Ожирение: молекулярные механизмы и оптимизация таргетной терапии / М. А. Пальцев, И. М. Кветной, А. Н. Ильницкий [и др.] // Молекулярная медицина. – 2013. – № 2. – С. 3-12.

54. Особенности атеросклеротического поражения в каротидных и коронарных артериях/ Е. В. Константинова, А.А. Богданова, А. А. Сагателян [и др.]// Медицинский совет. - 2021 г. - Т. 14. - С. 44-53.

55. Особенности жесткости артериальных сосудов и уровня конечных продуктов гликирования в крови больных с артериальной гипертонией в сочетании с каротидным атеросклерозом/ Т. В. Ваховская, Т.В. Балахонова, М.М. Лукьянов [и др.]// - 2013 г.. - 5 : Т. 91. – С. 4-9.

56. Особенности субфракционного спектра аполипопротеин в-содержащих липопротеинов у больных с каротидным и/или коронарным атеросклерозом/ Н. Е. Гаврилова, В. А. Метельская, И.Н. Озерова[и др.]// Российский кардиологический журнал. - 2016 г. - Т. 21,№10. - С. 64-70.

57. Панкратов В.Г. Ксантоматозы кожи и слизистых оболочек как проявления дислипидемий / В.Г. Панкратов // Медицинские новости. - 2014 г. - №6 (237). – С. 16-20.

58. Периартикулярные поражения как актуальная проблема общей врачебной практики: современные возможности диагностики и повышения эффективности лечения/А. Р. Бабаева, А. А. Ансарова, Е. В. Калинина [и др.]// Медицинский алфавит. - 2021 г. - Т. 33. - С. 7-14.

59. Полиморфизм липопротеида (а) как фактор риска коронарного и каротидного атеросклероза и его осложнений у женщин /О.И. Афанасьева, М.В. Ежов, М.С. Сафарова [и др.]// Кардиоваскулярная терапия и профилактика. - 2010 г. - Т. 9 №6 - С. 10-16.

60. Полупанов А. Г. Взаимосвязь липопротеин-ассоциированной фосфолипазы а2 с коронарным и каротидным атеросклерозом в киргизской этнической группе / А. Г. Полупанов, Ю. Н. Ломтева, Т. А. Романова// Российский кардиологический журнал. - 2014 г.. -Т. 19, №11 - стр. 51-56.

61. Предикторы быстрого прогрессирования каротидного атеросклероза у больных стабильной ишемической болезнью сердца после операций реваскуляризации миокарда / Н. Ю. Соколова А. В. Бакулина, Н. М. Магомедова [и др] // Креативная кардиология. - 2017 г.- Т. 11, №3 - С. 222-234.

62. Развитие тендовагинитов у биатлонистов и лыжников с учетом иммуноде- прессии / С.И. Слухай, В.А. Бухарин, В.Ф.Лутков [и др].// Ученые записки. - 2015 г. - Т. 119 №1. - С. 167-169.

63. Расулова Х. А. Неалкогольной жировой болезни печени с факторами риска развития атеросклероза / Х. А. Расулова, Г. Г. Кадирова, И. И.Элибоева // Colloquium-Journal. - 2019 г. - №12-1(36). – С. 26-27.

64. Розыходжаева Г. А. Взаимосвязь цинк-зависимых биомаркеров нестабильности атеросклеротической бляшки (ММП-9, ТИМП-1) и цинка у пациентов с каротидным атеросклерозом / Г. А. Розыходжаева, З. А. Усманова, Г. А. Розыходжаева // Проблемы современной науки и образования. - 2015 г. - Т. 2, №32 - С. 97-103.

65. Роль диагностики субклинического каротидного атеросклероза в стратификации риска у пациентов с семейной гетерозиготной гиперхолестеринемией /Я. А. Панишева, О. В. Фатенков, В. В. Симерзин и [др.]// Вестник медицинского института "РЕАВИЗ": реабилитация, врач и здоровье. - 2018 г. - Т. 1, № 31-С.111-116.

66. Росткова Д.Г. Лучевая диагностика на службе российской медицины / Д.Г. Росткова, С.В. Шаматкова // Смоленский медицинский альманах. - 2021 г. - №3. - С. 91-93.

67. Савелло В.Е. Возможности МСКТ в оценке состояния коронарных артерий, аортокоронарных и маммарнокоронарных шунтов, стентов / В.Е. Савелло, И.В. Басек // Бюл. ФЦСКЭ. - 2010 г. - 5.

68. Сигнальные молекулы: место и роль в персонифицированной диагностике, лечении и профилактике социально значимых заболеваний /

Пальцев М. А., И. М. Кветной, В. О. Полякова [и др.] // Молекулярная медицина. – 2012. – № 5. – С. 3-8

69. Синицын В.Е. С Современная роль компьютерно-томографической ангиографии в диагностике коронарного атеросклероза и ишемической болезни сердца / В.Е. Синицын // Кардиол. вестн.. - 2010 г. - №5(2). - С. 53–58.

70. Соотношения картины магнитно-резонансной томографии каротидной атеросклеротической бляшки и цереброваскулярной реактивности при стенозирующем атеросклерозе сонных артерий / А. С. Максимова, Е. Э. Бобрикова, М. П. Плотников [и др.] // Атеросклероз. - 2015 г. - Т. 11, №3 - С. 35-41.

71. Сопоставление морфологических особенностей атеросклеротических бляшек сонных артерий и клинико-инструментальных данных у пациентов с выраженным каротидным атеросклерозом / В.С. Шишкина, Л.Р. Токлуева, С.В.Каширина [и др]. // Кардиология . - 2013 г.. - Т. 53, №4 - С. 25-31.

72. Состояние когнитивных функций и перфузии головного мозга при хронической ишемии мозга на фоне асимптомного каротидного атеросклероза/ М. Л. Поспелова, Т. М.Алексеева, Д. В. Рыжкова [и др.] // Современные проблемы науки и образования : [б.н.].-2020 г. - Т. 6. - С. 182.

73. Сумин А. Н. Непосредственные результаты коронарного шунтирования у больных с мультифокальным атеросклерозом: гендерные особенности / А. Н. Сумин, Е. В. Корок, Р. А. Гайфулин // Кардиология. - 2016 г. - Т. 56, №8. – С. 33-39.

74. Татаринов А. С. Особенности клинического течения и хирургического лечения больных с атеросклерозом каротидных артерий и с атеросклерозом брюшной аорты и артерий нижних конечностей / А. С. Татаринов // Ученые записки СПбГМУ им. акад. И.П. Павлова. - 2012 г. - Т. 19, №3 - С. 111-112.

75. Усманова З.А. Изменение уровня маркеров нестабильности атеросклеротической бляшки у больных с каротидным атеросклерозом,

осложненным инсультом / З.А. Усманова // Журнал теоретической и клинической медицины. - 2015 г. - Т. 3. - С. 37-40.

76. Факторы, ассоциированные с риском развития субклинического каротидного атеросклероза у вахтовых рабочих в Арктике. / Н.П. Шуркевич, А.С. Ветошкин, Л.И. Гапон [и др]. // Артериальная гипертензия. - 2021 г. - Т. 27, №1. - С. 100-109.

77. Факторы, связанные с наличием прогностически неблагоприятного каротидного атеросклероза у мужчин и женщин старше 40 лет / В. В. Генкель, А. С. Кузнецова, Е.В. Лебедев [и др.]// Атеросклероз и дислипидемии. - 2021 г. - Т. 4, №45 – С. 33-40.

78. Фомин В. В. Распространенный атеросклероз в общетерапевтической практике: на пути к оптимизации тактики ведения / Фомин В. В. // Фарматека. - 2010 г. - №18-19(212). – С. 27-31.

79. Фролов А. В. Дислипидемия – важный фактор неблагоприятного течения мультифокального атеросклероза у пациентов мужского пола, подвергшихся каротидной эндартерэктомии / А. В. Фролов, О. Л. Барбараш // Атеросклероз. - 2013 г. - Т. 9, №4. - С. 5-11.

80. Фролов А. В. Клиническая и прогностическая ценность определения концентрации в крови интерлейкина-12 у пациентов с мультифокальным атеросклерозом, подвергшихся каротидной эндартерэктомии / А. В. Фролов, О. Л.Барбараш // Атеросклероз . - 2014 г. - Т. 10, №2. - С. 31-37.

81. Фролов А. В. С-реактивный белок как фактор неблагоприятного прогноза у пациентов с мультифокальным атеросклерозом, подвергшихся каротидной эндартерэктомии / А. В. Фролов, О. Л.Барбараш // Сибирский медицинский журнал. - 2014 г.- Т. 2. - С. 34-39.

82. Хисматуллина З.Н. Биохимические изменения соединительной ткани при старении и других патологических процессах / Хисматуллина З.Н. // Вестник Казанского технологического университета. - 2012 г. - Т. 15, №8. - С. 237-243.

83. Чаиркина М. В. Анализ распространённости и выраженности каротидного атеросклероза у больных ИБС. / М. В. Чаиркина, И. Х. Фазлова, Н. Н. Гуранова // Развитие современной науки : теоретические и прикладные аспекты : сборник статей студентов, магистрантов, аспирантов, молодых ученых и преподавателей . - 2016 г. - С. 226-229.

84. Щербак С. Г. Регенеративная реабилитация при повреждениях сухожилий/ С. Г. Щербак, С. В. Макаренко, О. В.Шнейдер // Физическая и реабилитационная медицина, медицинская реабилитация. - 2021 г. -№ 3(2). - С. 192-206.

85. Щупакова А. Н. Оценка взаимосвязи между молекулами адгезии sVCAM-1, инфицируемостью Chlamidia pneumoniae, Helicobacter pylori, Virus herpes simplex и степенью атеросклероза артерий брюшной полости / А. Н. Щупакова, В. В. Лагутчев // Иммунопатология, аллергология, инфектология.. - 2006 г. - №1. - С. 46-53.

86. Эндотелиальная дисфункция у больных с неврологическими проявлениями каротидного атеросклероза/ Т. Е. Виноградова, М. Н. Давыдова, О. Е. Ляляцкова [и др.] // Патология кровообращения и кардиохирургия. - 2007 г. - Т. 2. – С. 34-36.

87. Экспериментальное обоснование армирования ахиллова сухожилия новыми способами / Г. П. Котельников, Ю. Д. Ким, Д. С. Шитиков [и др.] // Гений ортопедии. – 2022. — № 1, Т. 28. – С. 76-82. – DOI 10.18019/1028-4427-2022-22-1-76-82.

88. Юрковский А.М. Соноэластография сухожилий и связок: диагностические возможности метода / А.М. Юрковский // Журнал Гродненского государственного медицинского университета. - 2012 г. - Т. 2. - С. 11-14.

89. Abate, M. Metabolic syndrome associated to non-inflammatory Achilles enthesopathy/ M.Abate, Carlo L.Di, V. Salini, C. Schiavone // Clin Rheumatol. - 2014 г. - №33(10). - P. 1517–1522.

90. Abate, M. How obesity modifies tendons (implications for athletic activities)./ M.Abate // Muscles Ligaments Tendons J. - 2014 г. - №3, Vol. 4. - P. 298-302.

91. Achilles tendon degeneration on ultrasound in type 2 diabetic patients / B.I. Afolabi, B.M. Idowu, S.O. Onigbinde[et al]. // J Ultrason. . - 2021 г.. - 20(83). - P. 291-299.

92. Achilles Tendon Thickness Is an Independent Predictor of Carotid Atherosclerosis and Is Associated With a Carotid Plaque Burden / Genkel V. Kuznetsova A., Lebedev E. [et al.]// Angiology. - 2020 г. - №71(8). - P. 734-739.

93. ACTUS-FH LIPIGEN Substudy. Achilles tendon ultrasonography in familial hypercholesterolemia: A sub-study of the LIpid transPort disorders Italian GEnetic Network (LIPIGEN) / A.Baragetti, M. Casula, P. Scarinzi [et al.] // J Intern Med. - 7 Dec 2021 г.

94. Albers, J. Operation planning using spiral CT: 3-D visualization of calcification, stenosis and function in coronary artery bypass grafting (CABG) patients / J.Albers, M.L.Bahner, J. Boese // Cardiovasc Intervent. Radiol. - 2001 г. - №24(1). - P. 161.

95. An understanding of the atherosclerotic molecular calcific heterogeneity between coronary, upper limb, abdominal, and lower extremity arteries as assessed by NaF PET/CT / A.Bhattaru, C.Rojulpote, K. Gonuguntla [et al.]// Am J Nucl Med Mol Imaging. - 15 Feb 2021 г. - №11(1). -P. 40-45.

96. Anatomicvariations of the musculotendinousjunction of the soleusmuscle and itsclinicalimplications / W. Pichler, N.P.Tesch, W.Grechenig [et al.]// ClinAnat. - May 2007 г.. - №4, Vol. 20. - P. 444-447.

97. Association between Achilles Tendon Softness and Atherosclerotic Cardiovascular Disease in Patients with Familial Hypercholesterolemia / M.Michikura, M.Ogura, M.Hori [et al.]// J Atheroscler Thromb. - 9 Jan 2022 г.

98. Association Between IVUS Findings and Adverse Outcomes in Patients With Coronary Artery Disease / P.A.Calvert, D.R.Obaid, M.O'Sullivan [et al.]// JACC: Cardiovasc. Imaging. - 2011 г. - №4. - .P 894–901.

99. Association of Achilles tendon thickness and LDL-cholesterol levels in patients with hypercholesterolemia / B.Wang, Q.Zhang, L.Lin [et al.].// LipidsHealthDis.. - 1 Jun 2018 г.. - №17(1). - P. 131.

100. Assessed by Fusion of Near Infrared Spectroscopy–Intravascular Ultrasound and Multislice Computed Tomography Scan / J.J.Wentzel, A.G. van der Giessen, S.Garg [et al.] // Circ.: Cardiovasc. Imaging. - 2010 г.. -№ 3. - P. 6–7.

101. Attenuation Values of the High-Attenuating Crescent Sign Can Discriminate Between Rupture, Impending Rupture, and Non-Rupture of Aortic Aneurysms / T.Ueda, H. Hayashi , T. Ando [et al.] // Circ J. . - 25 Nov 2021 г.. - №85(12). - P. 2184-2190.

102. Bell, A. Xanthoma / A.Bell, A.P. Shreenath // StatPearls [Электронный ресурс]. Treasure Island (FL): StatPearls Publishing. - 29 Aug 2022 г.

103. Calcaneal CT is a useful tool for identifying Achilles tendon disorders: a pilot study / K. Ficek, J.Filipek, Ficek J. [et al]// J OrthopSurg Res. - 25 Sep 2017 г. - №12(1). - P. 139.

104. Campo, S. Platelet-activating factor acetylhydrolase is not associated with carotid intima-media thickness in hypercholesterolemic Sicilian individuals/ S.Campo, M.A. Sardo, A. Bitto // Clin Chem.. - Nov 2004 г.. - №11, Vol. 50. - P. 2077-2082.

105. Can Achilles tendon xanthoma be distinguished from Achilles tendinopathy using Dixon method MRI? A cross-sectional exploratory study / T.M. Zahradnik, M. Cresswell, K.Squier [et al.].// BMC Musculoskelet Disord. - 16 Jul 2021 г.. - №22(1). - P. 627.

106. Cardiovascular magneticresonance in myocarditis: a Journal of the AmericanCollege of Cardiology White Paper / M.G. Friedrich, U. Sechtem, J. Schulz-Menger [et.al].// J. Am. Coll.Cardiol.. - 2009 г. - №53(17). - P. 1475–1487.

107. Carson B.E. Cerebrotendinous Xanthomatosis / B.E.Carson, O. De Jesus // StatPearls [Электронный ресурс]. Treasure Island (FL): StatPearls Publishing. - 5 Nov 2021 г.

108. Clinical and molecular genetic features of cerebrotendinous xanthomatosis in Taiwan: Report of a novel CYP27A1 mutation and literature review/ C.W.Lee, J.J. Lee, Y.F. Lee [et al.] // J Clin Lipidol. - Nov - Dec 2019 г.. - №13(6). - P. 954-959.

109. Coronarographie diagnostique [Diagnostic coronarography] / O.Gach, L.Davin , M.Lempereur [et al]//Rev Med Liege. - 2019 г.. - 74(51). - стр. S17-S21.

110. Cretnik A. Incidence and outcome of rupture of the Achilles tendon / A.Cretnik, A. Frank // WienKlinWbchenschr. - 2009 г. - № 116. - P. 33-38.

111. Cutaneous Manifestations of Diabetes Mellitus and Prediabetes / M.M. Sanches, A. Roda, R. Pimenta [et al.] // Acta Med Port. - 28 Jun 2019 г. - №32(6). - P. 459-465.

112. Darrieutort-Laffite C. Molecular and Structural Effects of Percutaneous Interventions in Chronic Achilles Tendinopathy / C. Darrieutort-Laffite L.J. Soslowsky , B.Le Goff //Int J MolSci. . - 23 Sep 2020 г.. - №21(19). - P. 7000.

113. Deprez M. Clinicopathological features of eyelid skin tumors. A retrospective study of 5504 cases and review of literature. / M.Deprez, S. Uffer // Am J Dermatopathol. - May 2009 г. - №31(3). - P. 256-262.

114. Dhanwal D. K. Epidemiology of hip fracture: worldwide geo-graphic variation / D. K. Dhanwal, E. M. Dennison, N. C. Harvey // Indian J. Orthop. . - 2011 г. -№ 45 (1). - P. 15–22.

115. Dietary Phosphorus Reduced Hepatic Lipid Deposition by Activating Ampk Pathway and Beclin1 Phosphorylation Levels to Activate Lipophagy in Tilapia Oreochromis niloticus / X.Liu, T. Zhao, X. Wei [et al.].// - 17 март 2022 г. - №9. - P. 841187.

116. Diffuse normolipemic plane xanthomas in a healthy male infant ranian / M. E. F. Sari Aslani, N. Saki, D. Motevalli [et.al]. // Journal of Dermatology. - 2012 г.. - №4, Vol. 15. - P. 137-139.

117. Disorders of Lipid Metabolism/ B.Melnik, G. Plewig, L. French [et al.]// Braun-Falco´s Dermatology.. - 2022 г.. - P. 1629–1646.

118. Dönmez Y. Epicardial fat thickness is significantly increased and related to LDL cholesterol level in patients with familial hypercholesterolemia / Y. Dönmez, A. Bulut // J Ultrasound. - Sep 2019 г. - №22(3). -P . 309-314.

119. Early Diagnosis of Cardiovascular Diseases in Workers: Role of Standard and Advanced Echocardiography / L. Capotosto, F.Massoni, S. De Sio [et al] // Biomed Res Int.. - 16 Jan 2018 г..

120. Eliasson P. Influence of a single loading episode on gene expression in healing rat Achilles tendons / P. Eliasson, T. Andersson, P. Aspenberg // Journal of Applied Physiology Published. - 2012 г.. - №2 Vol. 112. - P. 279-288.

121. Evangelista A. Diagnosis, management and mortality in acute aortic syndrome: results of the Spanish Registry of Acute Aortic Syndrome (RESA-II) / A. Evangelista, J.M. Rabasa, V.X. Mosquera // European Heart Journal: Acute Cardiovascular Care. - 2018 г.. - 7. - стр. 602– 608.

122. Eruptive Xanthoma and Granuloma Annulare in Association with Metabolic Disorder / R.Virath, S. Mehta, M. Balai [et al.]. // Indian J Dermatol. - Mar-Apr 2021 г. - №66(2). - P. 199-201.

123. Expert review document on methodology, terminology, and clinical applications of optical coherence tomography: Physical principles, methodology of image acquisition, and clinical application for assessment of coronary arteries and atherosclerosis / F.Prati, E.Regar, G.S. Mintz [et al.] // Eur. Heart J. - 2010 г. - №31. -P. 401–415.

124. FAME Study Group. Factors Associated with Carotid Atherosclerosis and Achilles Tendon Thickness in Japanese Patients with Familial Hypercholesterolemia: A Subanalysis of the Familial Hypercholesterolemia Expert Forum (FAME) Study. / M. Ogura, M. Harada-Shiba, D. Masuda [et al.]// J Atheroscler Thromb. - 10 Jun 2021 г.

125. Familial Hypercholesterolemia and Lipoprotein Apheresis / H. Makino, R. Koezuka, T. Tamanaha [et al.] // J AtherosclerThromb. . - 1 Aug 2019 г. - №26(8). - P. 679-687.

126. Functional Analysis of LDLR (Low-Density Lipoprotein Receptor) Variants in Patient Lymphocytes to Assess the Effect of Evinacumab in Homozygous Familial Hypercholesterolemia Patients With a Spectrum of LDLR Activity / Banerjee P. Chan K.C., Tarabocchia M. [et al.] // ArteriosclerThrombVasc Biol. - Nov 2019 г. - №39(11). - P. 2248-2260.

127. Franceschi F. Obesityasa Risk Factor for Tendinopathy: A Systematic Review / F.Franceschi, R. Papalia, M. Paciotti // International Journal of Endocrinology. - 2014 г. - P.10.

128. Frequency of Achilles Tendon Xanthoma in Patients with Acute Coronary Syndrome/ T. Harada, K. Inagaki-Tanimura, M. Nagao [et al.]// J AtherosclerThromb. . - 1 Sep 2017 г. - №24(9). -P. 949-953.

129. Gallagher S. Personal Characteristics and MSD Risk / S. Gallagher, M.F. Barbe // Musculoskeletal Disorders. - apr 2022 г.. - №4, Vol. 65. - P. 573-586.

130. Galletti St. Sonoelastography in the diagnosis of tendinopathies: an add value / St.Galletti, Fr. O. Stefano, M. Antonio // Muscles, Ligaments and Tendons Journal. - 2015 г. - №5, Vol. 4. - P.325-330.

131. Gervasio A. US in mid-portion Achilles tendon injury / A.Gervasio, P. Bollani, A. Biasio // Ultrasound.. - 2014 г. - Vol. 17. - P. 135-139.

132. Hashimoto, T. Achilles tendon thickening is associated with disease severity and plaque vulnerability in patients with coronary artery disease / T.Hashimoto, Y.Minami, R.Kakizaki // Journal of Clinical Lipidology. - 2019 г. -№ 1, Vol.13. - P. 194-200.

133. HDL Cholesterol Efflux and Serum Cholesterol Loading Capacity Alterations Associate to Macrophage Cholesterol Accumulation in FH Patients with Achilles Tendon Xanthoma / M.P. Adorni ,M.Biolo, F. Zimetti [et al.]//. - 26 Jul 2022 г. - №23(15). - P. 8255.

134. High Prevalence of Achilles Tendon Enthesopathic Changes in Patients with Type 2 Diabetes Without Peripheral Neuropathy / F.Ursini, F. Arturi, S. D'Angelo [et al.]// J Am Podiatr Med . - Mar 2017 г.. - №107(2). - P. 99-105.

135. High-phosphorus diets reduce aortic lesions and cardiomyocyte size and modify lipid metabolism in Ldl receptor knockout mice. / S.M.Grundmann, A. Schutkowski, C.Berger [et al.]// Sci Rep. - 27 ноября 2020 г. - №10(1). - P. 207-248.

136. Homozygous Familial Hypercholesterolemia / A.Nohara, H.Tada, M.Ogura [et al.] // J Atheroscler Thromb. - 1 Jul 2021 г.. -№ 28(7). - P. 665-678.

137. Huang, C.C. Clinical Evaluation OfEvolocumab For The Treatment Of Homozygous Familial Hypercholesterolemia In Chinese Patients / C.C. Huang, M.J. Charng // TherClin Risk Manag. - 15 Oct 2019 г. -№ 15. - P. 1209-1216.

138. Increased mast cell numbers in a calcaneal tendon overuse model / J.Pingel, J. Wienecke, M.Kongsgaard [et al.] // J. Med. Sci. Sports. - 2013 г.. - Vol. 23. - P. 353-360.

139. Intravascular ultrasound radiofrequency analysis of coronary atherosclerosis: An emerging technology for the assessment of vulnerable plaque / S.K. Mehta, J.R.Mc Crary , A.D. Frutkin [et al.] // Eur. Heart J.. - 2007 г.. - №28. - P. 1283–1288.

140. Ison H.E. Familial Hypercholesterolemia / H.E. Ison, S.L. Clarke, J.W. Knowles // B: GeneReviews - 2 Jan 2014 г.. - P.1993–2022.

141. Jesslyn L. Bilateral xanthomas of tendoachilles in a slow learner adolescent - A rare case report of van bogaert scherer epstein disease / L. Jesslyn, K.C. Ngah, Mhd. R. Muhammad Zaidulkhair // Med J Malaysia. - Oct 2018 г. - №73(5). - P. 321-322.

142. Jozsa, L. The pathogenesis of tendolipomatosis; an electron microscopical study / L. Jozsa, G. Laszlo// International Orthopaedics. - 2004 г.. - №7. - P. 251-255.

143. Junyent M. The use of Achilles tendon sonography to distinguish familial hypercholesterolemia from other genetic dyslipidemias / M.Junyent, R. Gilabert, D. Zambon // Arterioscler Thromb Vasc Biol. - 2005 г. - № 25(10). - P. 2203-2208.

144. Kader D. Achilles tendinopathy: some aspects of basic science and clinical management / D. Kader, A. Saxena, T.Movin// Br J. SportsMed. - 2002 г. - №4, Vol. 36. - P. 239-249.

145. Kardys I. Lipoprotein-associated phospholipase A2 and measures of extracoronary atherosclerosis: the Rotterdam Study / I.Kardys, H.H.Oei, I.M.van der Meer // Thromb Vasc Biol. - 2006 г. - №3, Vol. 26. - P. 631-636.

146. Khoury L. MMP3 and TIMP2 gene variants as predisposing factors for Achilles tendon pathologies: Attempted replication study in a British case-control cohort/ L.Khoury, W.J. Ribbans, S.M.Raleigh // Meta Gene. - 2016 г. - Vol. 9. - P. 52-55.

147. Kiortsis D.N. Lack of association between carotid intimamedia thickness and PAF-acetylhydrolase mass and activity in patients with primary hyperlipidemia / D.N.Kiortsis, S.Tsouli, E.S. Lourida // Angiology. - Jul-Aug 2005 г.. - №4, Vol. 56. - P. 451-458.

148. Kitahara H. Association between Achilles tendon xanthoma and severity of coronary artery disease in patients undergoing percutaneous coronary intervention / H.Kitahara T. Nakayama, Y.Fujimoto // J Cardiol. - Jun 2020 г. - №75(6). - P. 654-658..

149. Kostrominova T.Y. Age-related changes in structure and extracellular matrix protein expression levels in rat tendons / T.Y. Kostrominova, S.V. Brooks // American Aging Association. - 2013 г.. - Vol. 33. - P. 2203-2214.

150. Li X. Integrated IVUS-OCT Imaging for Atherosclerotic Plaque Characterization / Li X. Li, J. и Jing J. Ma T. , Liang S.// IEEE J. Sel. Top. Quantum Electron. - 2014 г.. - 20. - стр. 196–203.

151. Lipoprotein metabolism in familial hypercholesterolemia / K. Chemello J.García-Nafría, A.Gallo [et al].// J Lipid Res. - 3 Mar 2021 г.. - 62.

152. Liu F. Usefulness of ultrasound in the management of aortic dissection / F.Liu, L. Huang // Rev Cardiovasc Med. - 30 Sep 2018 г. - №19(3). - P. 103-109.

153. Lv L. Modified effect of active or passive smoking on the association between age and abdominal aortic calcification: a nationally representative cross-sectional study / L.Lv, S.Wu, Y.Yang // BMJ Open. - 12 Oct 2021 г. - №11(10).

154. Mabuchi H. M Half a Century Tales of Familial Hypercholesterolemia (FH) in Japan/ H. M Mabuchi // J Atheroscler Thromb. - 01 Mar 2017 г.. - №24(3). - P. 189-207.

155. Magnusson S.P. Human tendon behaviour and adaptation, in vivo / S.P. Magnusson, M.V.Narici, C.N.Maganaris // J Physiol.. - 2008 г.. -№ 586. - P. 71–81.

156. Matsumoto I. Achilles Tendon Thickening as a Risk Factor of Cardiovascular Events after Percutaneous Coronary Intervention / I.Matsumoto, M.Kurozumi, T. Namba // J Atheroscler Thromb. - 17 Jul 2022 г.

157. Michikura M. Achilles Tendon Ultrasonography for Diagnosis of Familial Hypercholesterolemia Among Japanese Subjects / M.Michikura, M.Ogura, M.Yamamoto // Circ J. - 2017 г. - №81(12). - P. 1879- 1885.

158. Mβhlen von D. Allison M. Peripheral arterial disease and osteoporosis in older adults: the Rancho Bernardo Study / M. Mβhlen von D. Allison , S. K. Jassal , E. Barrett-Connor// Osteoporosis Int.. - 2009 г.. - №20 (12). - P. 2071–2078.

159. Natural History of Atherosclerosis and Abdominal Aortic Intima-Media Thickness: Rationale, Evidence, and Best Practice for Detection of Atherosclerosis in the Young/ Skilton M.R. Celermajer D.S., Cosmi E. [et al.]// J Clin Med. - 12 Aug 2019 г. - №8, Vol. 8. - P. 1201.

160. Occurrence of tendon pathologies in metabolic disorders / M.Abate, C. Schiavone, V.Salini [et al.]// Rheumatology. - 2013 г. -№ 52(4). - P. 599–608.

161. Oh W.Y. 115 kHz tuning repetition rate ultrahigh-speed wavelength-swept semiconductor laser / W.Y. Oh, S.H.Yun , G.J. Tearney // Opt. Lett. - 2005 г.. - №30. - P. 3159–3161.

162. One year cardiovascular event rates in outpatients with atherothrombosis / P.G. Steg, D.L.Bhatt, P.W.Wilson [et al.] //. - 2007 г.. - 297. - стр. 1197–1206.

163. Patni, N. Cerebrotendinous Xanthomatosis/ N.Patni, D.P. Wilson // Endotext [электронный ресурс]. South Dartmouth (MA): MDText.com, Inc.. - 4 Jan 2020 г..

164. Quantitative assessment of bloodvessels of the human Achilles tendon: Animmunohistochemical cadaver study. / T. Zantop, B.Tillmann, W. Petersen [et al.]. // Arch Orthop Trauma Surg. - 2008 г.. - Vol. 123. - P. 501-504.

165. Patterson-Kane, J.C. Achilles Tendon Injuries in Elite Athletes: Lessons in Pathophysiology / J.C.Patterson-Kane, T.Rich // ILAR J.. - 2014 г.. - №1, Vol. 55. - P. 86-99.

166. Persson, M. Elevated Lp-PLA2 levels add prognostic information to the metabolic syndrome on incidence of cardiovascular events among middle-aged nondiabetic subjects/ M. Persson, B.Hedblad, J.J.Nelson// Arterioscler Thromb Vasc Biol. - Jun 2007 г.. - №6, Vol. 27. - P. 1411-1416.

167. Pimentel S.B. Cellular aspects of elastogenesis in the elastic tendon of the chicken wing / S.B. Pimentel, H.F. Carvalho // Cell Biol Int.. - 2003 г. - №7, Vol. 27. - P. 579-586.

168. Pingel J. Inflammatory and Metabolic Alterations of Kager’s Fat Padin Chronic Achilles Tendinopathy / J.Pingel, M. Christine, H. Petersen// PLoS ONE. - 2015 г.. - Vol. 5. - P. 13.

169. Pingel J. Local biochemical and morphological differences in human Achilles tendinopathy: a case control study / J. Pingel, U.Fredberg, K. Qvortrup // BMC Musculoskeletal Disorders. - 2012 г.. - Vol. 13. - P. 53-66.

170. Poonia A. Xanthomas in Familial Hypercholesterolemia / A. Poonia, P.Giridhara // N Engl J Med. - 3 aug. 2017 г.. - P. 377-382.

171. Prospective Natural-History Study of Coronary Atherosclerosis / G.W. Stone, A. Maehara , A.J. Lansky [et al.].// N. Eng. J. Med.. - 2011 г.. - №364. - P. 226–235.

172. Risk scores predict atherosclerotic lesions in young people / McMahan C.A. Gidding S.S., Fayad Z.A. [et al.]// Arch. Intern. Med.. - 2005 г.. - Vol. 165. - P. 883-890.

173. Ruan Zh. Zhao B.Elasticity of healthy Achilles tendon decreases with the increase of age as determined by acoustic radia- tion force impulse imaging / B. Ruan Zh. Zhao, Qi. Hengtao // Int. J. Clin. Exp. Med. - 2015 г. - №8, Vol. 1. - P. 1043-1050.

174. Saunders C.J. Merwe L., Cook J. Extracellular Matrix Proteins Interact With Cell-Signaling Pathways in Modifying Risk of Achilles Tendinopathy / C.J.Saunders, L. Merwe, J. Cook // Journal of Orthopaedic Research. - 2015 г. - №98, Vol. 63. - P. 904.

175. Schultheiss H.P. The management of myocarditis/H.P. Schultheiss, U. Kuhl, L.T. Cooper // Eur. Heart J.. - 2011 г.. - №32. - P. 2616–2625.

176. Sharma P. Biology of tendon injury: healing, modeling and remodeling / P. Sharma, N. Maffulli // J MusculoskeletNeuronalInteract. - 2006 г. - №6. - P. 181–190.

177. Sijbrands E.J. Xanthomas and atheromas / Sijbrands E.J. // Atherosclerosis. - Aug 2017 г. - P. 263-315.

178. Silva R.D. Achilles tendinosis — a morphometrical study in a rat model / R.D.Silva, M.A. Glazebrook, V.C. Campos // Int. J. Clin. Exp. Pathol.. - 2011 г. - №4, Vol.7. - P. 683–691.

179. Soslowsky L.J. Tendon Homeostasis in Hypercholesterolemia / L.J.Soslowsky, G.W. Fryhofer // Adv Exp Med Biol. - 2016 г. - №920. - P. 151-165.

180. Spoendlin J. Achilles or biceps tendon rupture in women and men with type 2 diabetes: population- based case-control study / J.Spoendlin, Ch. Meierc, S.S.Jick// Journal of diabetes and its complications. - 2016 г.. - Vol. 30. - P. 903-909.

181. Sterkenburg M.N. Midportion Achilles tendinopathy: why painful? An evidence-based philosophy/ M.N.Sterkenburg, C.N. van Dijk // Knee Surgery Sports Traumatol. Arthrosc. - 2011 г.. - Vol. 19. - P. 1367-1375.

182. Sustained expression of proteoglycans and collagen type III/type I ratio in a calcified tendinopathy model / P.P.Lui, L.S.Chan, Y.W. Lee [et al.]. // Rheumatology. - 2010 г. - Vol. 33. - P. 74-80.

183. Stone P.H. Prediction of Progression of Coronary Artery Disease and Clinical Outcomes Using Vascular Profiling of Endothelial Shear Stress and Arterial Plaque Characteristics / P.H. Stone, S. Saito , S. Takahashi // Circulation. - 2012 г.. -№ 126. - P. 172–181.

184. Syha R. Springer F., Ketelsen D. Achillodynie Radiologische Bildgebung bei akuten und chronischen Überlastungsschäden der Achillessehne/R.Syha F.Springer, D. Ketelsen// Fortschr. Röntgenstr. - 2013 г. - Vol. 185. - P. 1041-1055.

185. Tada H. Achilles Tendon Thickness Assessed by X-ray Predicting a Pathogenic Mutation in Familial Hypercholesterolemia Gene / H.Tada, M. Hori, K. Matsuki // J Atheroscler Thromb. - 1 Jun 2022 г.. - №6, Vol. 29. - P. 816-824.

186. The effects of cholesterol accumulation on Achilles tendon biomechanics: A cross-sectional study./ K. Squier, A. Scott, M.A. Hunt [et al.] // PLoSOne. - 16 Sep 2021 г.. - №16(9). - стр. 257-269.

187. The effect of strain and age on the mechanical properties of rat Achilles tendons / E.C.Vafek, J.F.Plate, E.Friedman [et al.].// MusclesLigamentsTendons J.. - 10 Jan 2018 г.. - №7(3). - P. 548-553.

188. The functional anatomy of Kager's fat pad in relation to retrocalcaneal problems and other hindfoot disorders / P. Vafek, G. Bydder, C. Dent [et al.].// J Anat. - 2006 г.. - Vol. 208. - P. 91-97.

189. Thin-cap fibroatheroma and microchannel findings in optical coherence tomography correlate with subsequent progression of coronary atheromatous plaques / S.Uemura, K.Ishigami , T. Soeda [et al.]. // Eur. Heart J. - 2012 г. - №33. - P. 78–85.

190. Tilley B.J. Is higher serum cholesterol associated with altered tendon structure or tendon pain? A systematic review. / B.J. Tilley, J.L.Cook, S.I.Docking // Br J Sports Med.. - 2015 г.. - №49(23). - P. 1504.

191. Totorean A.F. Patient-Specific Image-Based Computational Fluid Dynamics Analysis of Abdominal Aorta and Branches/ A.F. Totorean, I.C. Totorean, S.I. Bernad // J Pers Med.. - 14 Sep 2022 г.. - №9, Vol.12. - P. 1502.

192. Turan Ay. Teber M.A., Yakut Z.Il. Sonoelastographic assess ment of the age-related changes of the Achilles tendon / Ay. Turan, M.A.Teber, Z.Il. Yakut // Med. Ultrason.. - 2015 г.. - №17, Vol. 1. - P. 58-61.

193. Pathogenesis, detection and treatment of Achilles tendon xanthomas / S.G.Tsouli, D.N. Kiortsis, M.I. Argyropoulou [et al.] // Eur J Clin Invest. - Apr 2005 г. - №35(4). - P. 236-244.

194. Possible Neoangiogenesis in Achilles Tendon Xanthoma with Familial Hypercholesterolemia: A Novel Approach to Achilles Tendon Xanthoma / T.Tanaka, K. Yahagi, O. Wada [et al.]. // Intern Med.. - 15 Dec 2021 г.. - №60(24). - P. 3921-3926.

195. Venkatesh Gupta K. Bilateral Achilles Tendon Xanthoma in an 18-Year-Old Patient / K. Venkatesh Gupta, B.Sahithya , S. P.Prashanth // Open Journal of Orthopedics. - 2017 г.. - №4,Vol. 7. -P. 110-116.

196. Yakubov S. Y Polyvascular atherosclerotic disease: recognizing the risks and managing the syndrome / S. Y. Yakubov // Curr. Med. Res. Opin.. - 2009 г.. - №11, Vol. 25. - P. 2631-2641.

197. Yamamoto I. Association of plasma PAF acetylhydrolase gene polymorphism with IMT of carotid arteries in Japanese type 2 diabetic patients / I.Yamamoto, J.Fujitsu, S. Nohnen // Diabetes Res Clin Pract. - Mar 2003 г.. - №3,Vol. 59.

198. Yokoyama S. Y Measurement of Achilles Tendon Thickness is a Key for International Harmonization in Clinical Diagnosis of Familial Hypercholesterolemia/ S. Y Yokoyama // J Atheroscler Thromb. - 1 Jun 2022 г.. - №29(6). - P. 808-810.

199. Zhang Qi. Sonoelastography shows that Achilles tendons with insertional tendinopathy are harder than asymptomatic tendons / Qi. Zhang, Y.Cai, Y. Hua // Knee Surg. Sports Traumatol. Arthrosc. - 2016 г. - Vol. 6. - P. 10.

# СПИСОК ИЛЛЮСТРАТИВНОГО МАТЕРИАЛА

1. Рисунок 1 – Дизайн исследования ..... 50
2. Рисунок 2 – Комбинированная атеросклеротическая бляшка брюшного отдела аорты. ..... 55
3. Рисунок 3 – МСКТ-голеностопного сустава в аксиальной и сагиттальной проекции. ..... 57
4. Рисунок 4 – Соотношение антропометрических показателей в различных исследуемых группах ..... 61
5. Рисунок 5 – Процентное распределение наличия ожирения в различных группах. ..... 62
6. Рисунок 6 – Процентное распределение наличия артериальной гипертензии в различных группах. Соотношение уровня диастолического давления в различных исследуемых группах ..... 63
7. Рисунок 7 – Соотношение уровня глюкозы крови натощак в различных исследуемых группах ..... 64
8. Рисунок 8 – Соотношение показателей липидного обмена в различных исследуемых группах. ..... 68
9. Рисунок 9 – Соотношение показателей площади и плотности ахиллова сухожилия в различных исследуемых группах. ..... 72
10. Рисунок 10 – Частота отложений участков кальция в ахилловых сухожилиях в зависимости от локализации атеросклероза. ..... 73
11. Рисунок 11 – МСКТ голеностопного сустава. Участок отложения кальция в сухожилии. ..... 74
12. Рисунок 12 – МСКТ голеностопного сустава. Участок отложения липидов в сухожилии. ..... 77

13. Рисунок 13. ROC-анализ для идентификации наличия кальцификатов в ахилловом сухожилии..... 79

14. Рисунок 14 – ROC-анализ для идентификации наличия липидов в ахилловом сухожилии..... 79

15. Рисунок 15 – ROC-анализ для идентификации наличия рентгенологических признаков тендинопатии в ахилловом сухожилии в ассоциации с площадью сечения сухожилия..... 84

16. Рисунок 16 – ROC-анализ для идентификации наличия рентгенологических признаков тендинопатии в ахилловом сухожилии в ассоциации с рентгеновской плотностью..... 85

17. Рисунок 17 – ROC-анализ для идентификации наличия рентгенологических признаков тендинопатии в ахилловом сухожилии в ассоциации с уровнем артериального давления ..... 86

18. Рисунок 18 – ROC-анализ для идентификации наличия рентгенологических признаков тендинопатии в ахилловом сухожилии в ассоциации с уровнем общего холестерина. ..... 87

19. Таблица 1 – Клиническая характеристика обследованных мужчин (Me [25%; 75%]) или (количество человек, %) ..... 65

20. Таблица 2 – Основные показатели липидного обмена у обследованных лиц (Me [25%; 75%]) ..... 70

21. Таблица 3 – Структурные особенности ахиллова сухожилия у обследованных лиц (Me [25%; 75%]) или (количество человек, %) ..... 75

22. Таблица 4 – Влияние клинико-биохимических показателей на наличие участков отложения кальция в сухожилиях (Me [25%; 75%]). ..... 76

23. Таблица 5 – Влияние клинико-биохимических показателей на наличие участков отложения липидов в сухожилиях (Me [25%; 75%]). ..... 78

24. Таблица 6 – Многофакторный логистический регрессионный анализ оценки влияния факторов на отложение кальция в ахилловом сухожилии ..... 80

25. Таблица 7 – Многофакторный логистический регрессионный анализ оценки влияния факторов на отложение липидов в ахилловом сухожилии ..... 81

26. Таблица 8 – Ассоциации изучаемых признаков с площадью сечения ахиллова сухожилия ..... 81

27. Таблица 9 – Ассоциации изучаемых признаков с плотностью ахиллова сухожилия ..... 82

28. Таблица 10 – Клинико-биохимические показатели, ассоциированные с рентгенологическими признаками тендинопатии ахиллова сухожилия ..... 83

29. Таблица 11 – Многофакторный логистический регрессионный анализ оценки влияния факторов на изменение структуры ахиллова сухожилия ... 88